

# LIPOMA COLÓNICO COMO CAUSA INFRECUENTE DE OBSTRUCCIÓN INTESTINAL EN ADULTOS A PROPÓSITO DE UN CASO

## COLONIC LIPOMA AS AN UNCOMMON CAUSE OF INTESTINAL OBSTRUCTION IN ADULTS: A CASE REPORT

Fatme Díaz Gasaly<sup>1,3</sup>; Juan Mansilla Espinosa<sup>2,3,4</sup>; Nelson Muñoz Pérez<sup>2,3,4</sup>; Luis Pino Cisterna<sup>4</sup>.

1. Cirujana general, Servicio de Cirugía, Hospital Dr. Hernán Henríquez Aravena. Temuco

2. Cirujano Coloproctólogo. Servicio de Cirugía, Hospital Dr. Hernán Henríquez Aravena. Temuco

3. Docente en Universidad de La Frontera. Facultad de Medicina. Departamento de Cirugía, Anestesiología y Traumatología. Temuco, Chile

4. Clínica Alemana de Temuco, Chile

### Palabras clave:

Lipoma colónico;  
Obstrucción intestinal;  
Lipoma;  
Intususcepción  
intestinal;  
Cirugía.

### Keywords:

Colonic lipoma;  
Intestinal obstruction;  
Lipoma;  
Intestinal  
Intussusception;  
Surgery.

### Resumen

Los lipomas se encuentran en todo el tracto gastrointestinal, aunque 65-75% de ellos se localiza en el colon. Los lipomas colónicos son neoplasias grasas benignas, no epiteliales, con una incidencia del 0,2% al 4,4%; sin embargo, es el tercer tumor benigno más frecuente del colon. La mayoría son asintomáticos y no precisan tratamiento, ocasionalmente presentan complicaciones de forma aislada como obstrucción intestinal, intususcepción o hemorragia requiriendo resolución quirúrgica; en estos casos la diferenciación de un tumor maligno es muy difícil y el diagnóstico final es confirmado por anatomía patológica.

El objetivo de esta publicación es presentar un caso de obstrucción intestinal secundaria a lipoma colónico, donde se realizó resección del segmento afectado, el diagnóstico de lipoma colónico fue confirmado posteriormente con la histología.

### Abstract

Lipomas are found throughout the gastrointestinal tract, although 65-75% are in the colon. Colonic lipomas are benign, non-epithelial fatty neoplasms with an incidence of 0,2% to 4,4%; however, it is the third most common benign tumor of the colon. Most are asymptomatic and do not require treatment. Occasionally, they present complications such as intestinal obstruction, intussusception, or hemorrhage requiring surgical resolution; in these cases, the differentiation from a malignant tumor is very difficult, and the final diagnosis is confirmed by pathological anatomy.

This publication aims to present a case of intestinal obstruction secondary to colonic lipoma, where resection of the affected segment was performed, with the diagnosis of colonic lipoma being subsequently confirmed by histology.

## INTRODUCCIÓN

Los lipomas se encuentran en todo el tracto gastrointestinal, aunque se observan principalmente en el colon. Los lipomas colónicos (LC) son tumores no epiteliales mesenquimales, benignos, que evolucionan a partir del tejido conectivo adiposo (1). Los LC se encuentran en el 0,2-4,4% de las autopsias (1,2). Su incidencia es menor al 1% y corresponden al tercer tumor benigno más común tras los pólipos hiperplásicos y adenomatosos. Son levemente más comunes en mujeres (55%) y se describe una mayor prevalencia a los 60 años (3). Generalmente

son asintomáticos y corresponden a un hallazgo en una colonoscopia, estudio con prueba de imágenes, cirugía o autopsia; Sin embargo, ocasionalmente pueden causar síntomas y complicaciones como obstrucción y hemorragia; el diagnóstico muchas veces es difícil y la diferenciación de malignidad en ocasiones es imposible antes de la cirugía y análisis de la pieza quirúrgica (2-4).

A continuación, se reporta un caso de obstrucción intestinal secundaria a lipoma colónico, donde se realizó resección del segmento afectado, el diagnóstico fue confirmado posteriormente con la histología.

### Autor para la correspondencia

Fatme Valentina Díaz Gasaly  
Hospital Dr. Hernán Henríquez Aravena. Temuco  
Manuel Montt 115, Temuco, Chile  
Tlf.: +56 986 620 408 | E-Mail: fatme.dg@gmail.com

## CASO CLÍNICO

Hombre de 51 años sin antecedentes mórbidos, consulta en urgencia por cuadro de 3 días de dolor abdominal en hipogastrio y flanco derecho, asociado a náuseas, anorexia y un episodio de diarrea. Al examen físico signos vitales estables, destaca dolor a la palpación en flanco derecho sin signos de irritación peritoneal. Laboratorio: Hemoglobina 12,3 G/dl, Leucocitos  $12.4 \times 10^3/uL$ , Proteína C reactiva: 55 mg/dl. Tomografía axial computarizada de abdomen y pelvis con contraste (TAC AP) (Fig.1): Intususcepción ileocolónica que se extiende una longitud de 13 cm hasta el ángulo hepático con presencia de masa de estirpe lipomatosa de 6 cm, suboclusiva.

Se decide hospitalizar para observación por obstrucción intestinal incompleta y se complementa estudio con una colonoscopia: Se explora hasta colon ascendente; a este nivel se aprecia lesión polipoide grande de aproximadamente 5 cm de diámetro, produciendo obstrucción a nivel de la válvula ileocecal (Fig. 2).

Evolución tórpida con mayor dolor abdominal, náuseas, ausencia de deposiciones y gas por ano, por lo que se decide resolución quirúrgica. Se realiza colectomía derecha laparoscópica con sutura manual extracorpórea sin incidentes. Post operatorio sin incidentes, alta al cuarto día.

## DISCUSIÓN

Actualmente la literatura reportada de lipomas colónicos se limita a informes de casos clínicos o pequeños metaanálisis principalmente. El 70% de los LC se localizan en el ciego y colon ascendente, siendo múltiples en el 10% de los casos y muestran una escasa tendencia a la malignización (1). El 90% son submucosos, el resto tienen origen subseroso o intramucoso (2). Macroscópicamente son tumores bien delimitados, blandos, ovoideos, de color amarillento y pueden ser pediculados o sésiles. Su etiología es desconocida, se postula a la irritación crónica y la inflamación como responsables de su aparición, otros autores sugieren que el tejido graso se acumula en un área de subdesarrollo de circulación arterial, venosa y linfática (3-4).

Su tamaño varía desde algunos milímetros hasta más de 10 cm. Generalmente son asintomáticos, sin embargo, cuando su tamaño es mayor de 4 cm, se reportan síntomas en el 75% de los casos (5). Los síntomas son inespecíficos y se caracterizan por dolor abdominal, hemorragia, alteración del tránsito intestinal y masa palpable (5-6). La localización en la pared colónica y el tamaño van a determinar su presentación clínica; los submucosos se manifiestan más temprano que los subserosos, por síntomas y/o complicaciones como dolor, sangrado (3%) u obstrucción intestinal parcial

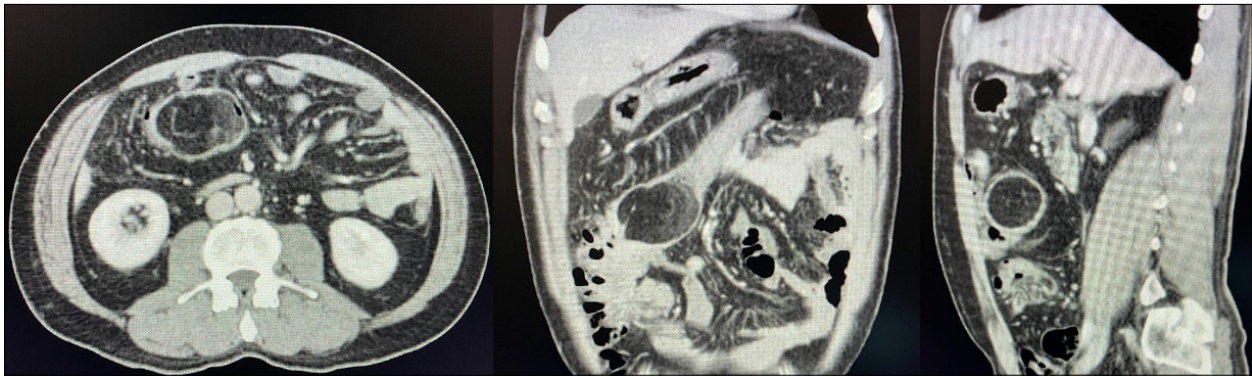


Figura 1. TAC AP: Invaginación intestinal ileocólica con masa de estirpe lipomatosa a nivel de válvula ileocecal.

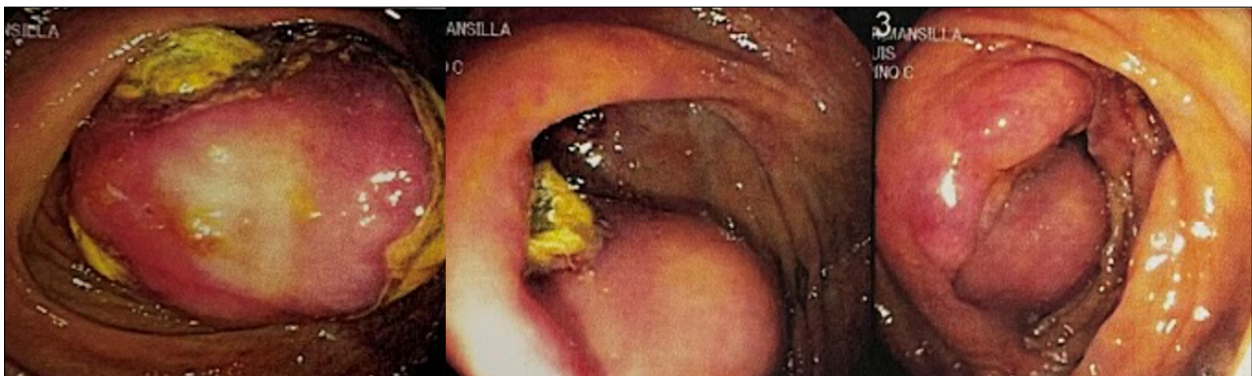

Figura 2. Colonoscopia: En colon ascendente se observa lesión polipoide grande de aproximadamente 5 cm de diámetro, produciendo obstrucción a nivel de la válvula ileocecal.

(4%) o completa (7%); El sangrado se produce por la ulceración de la superficie mucosa que cubre la lesión, por otro lado, cuando el tumor es pediculado se puede convertir en la cabeza para la invaginación, explicando así el sangrado e intususcepción (7-8). Las características clínicas pueden simular un cuadro asociado a malignidad, por lo que uno de los mayores desafíos es confirmar el diagnóstico preoperatorio y así poder diferenciar los LC de un tumor maligno.

El diagnóstico preoperatorio es difícil, por la ausencia de síntomas y signos específicos. Generalmente se encuentran incidentalmente durante una colonoscopia, TAC de abdomen o cirugía (1,8). En la colonoscopia se visualiza una masa de aspecto graso, ovoide y amarillenta, con tres signos característicamente distintivos: El signo de la almohada o cojín, en que el LC tiene cierta capacidad elástica para volver a su forma inicial al pellizcarse con una pinza. El signo de la carpa, que consiste en agarrar la mucosa con pinzas, produciendo un efecto de carpa y el signo de la grasa desnuda, en que las biopsias pueden provocar una extrusión de grasa amarillenta. Por encontrarse debajo de la mucosa normal, no se recomienda biopsia de la lesión por la casi nula rentabilidad diagnóstica, aumentando el riesgo de sangrado y perforación (8). El TAC tiene una sensibilidad 70-87% y especificidad 100%, este revela la ubicación exacta, el tamaño del tumor con respecto al segmento de colon involucrado, el plano en que se encuentra y muestra si hay evidencia de malignidad (9). Los LC se ven como masas hipodensas (-40 -120 unidades de Hounsfield) y uniformes que comprometen la luz del colon. En la resonancia se pueden ver como lesiones bien definidas que son hiperintensas en secuencias T1 y T2, con supresión de la señal en las secuencias de supresión grasa. Los exámenes de laboratorio aportan poco en el diagnóstico, salvo por la anemia que revela sangrado crónico. La colonoscopia virtual permite diagnosticar un LC y una intususcepción, además de permitir examinar el resto del colon en casos de colonoscopia incompleta (8-10).

El diagnóstico diferencial es amplio. Dentro de los tumores epiteliales, el principal es el adenocarcinoma, seguido de los tumores neuroendocrinos primarios colorrectales (2-5). Se deben considerar otros tumores mesenquimales como leiomioma y fibroma entre los tumores benignos y tumores del estroma gastrointestinal, y una gran variedad de sarcomas para los tumores malignos. Además de otros tumores no epiteliales como linfomas, Schwannomas y de origen vascular, que son raros de encontrar (4,5).

En la histopatología, lo característico es la presencia de adipocitos maduros bien circunscritos. En la mayoría de los casos, la mucosa suprayacente permanece intacta, aunque las ulceraciones, la necrosis y la calcificación son complicaciones conocidas. Los cambios inflamatorios pueden ser extensos y dar lugar a anomalías sugestivas de cambios sarcoma-

tosos, no obstante, la transformación a liposarcoma es extremadamente rara (10). No se deben confundir los LC con infiltración grasa de la válvula ileocecal, que corresponde a una variante normal.

Existen diversas opciones para el tratamiento, estas van a depender principalmente de los síntomas, tamaño y diagnóstico preoperatorio. La resección endoscópica se debe considerar en LC submucosos pediculados sintomáticos menores a 2 cm, para los asintomáticos también podría ser una opción en caso de duda diagnóstica (4,10). No se recomienda la resección endoscópica en LC sésiles o mayores de 3-4 cm, ya que presentan mayor riesgo de sangrado y perforación durante el procedimiento (4,8). Los LC submucosos, a medida que se agrandan, arrastran un pedículo que está libre de músculo o serosa, y que es seguro reseca. Los LC que surgen de las capas musculares o serosas producen invaginación de estas capas en el pedículo a medida que se agrandan en la luz y corren el riesgo de perforación durante la resección (8,10).

La resección quirúrgica es la mejor opción de tratamiento para lipomas mayores a 2 cm y sintomáticos, las opciones quirúrgicas son diversas (resección local, parcial o segmentaria del colon) (3-5). Las resecciones limitadas son consideradas adecuadas cuando se establece el diagnóstico preoperatorio. Si existe la duda sobre malignidad, la resección debe ser con criterio oncológico (4-5). En cuanto al abordaje, se deben aprovechar las ventajas ya conocidas de la cirugía laparoscópica. Sin embargo, se deben considerar sus limitaciones como la imposibilidad de palpar, por lo que el tatuaje preoperatorio o la colonoscopia intraoperatoria juegan un rol clave (10).

Para los pacientes que se presentan con complicaciones como obstrucción intestinal, intususcepción o hemorragia masiva, la cirugía es la opción terapéutica (4-5,10). La confección de anastomosis va a depender de las condiciones locales del paciente y el abordaje, de la experiencia del operador.

En suma, la mayoría de los LC son asintomáticos y no necesitan un tratamiento específico, solo seguimiento. Aquellos LC sintomáticos menores de 2 cm, también requieren vigilancia o podrían ir a resección en caso de duda diagnóstica. En ese caso, la resección endoscópica es una opción válida, si hay condiciones locales favorables. En los LC sintomáticos y mayores de 2 cm el tratamiento es quirúrgico, se podría considerar la polipectomía por colonoscopia, teniendo presente el mayor riesgo de complicaciones. En los casos que no se pueda descartar malignidad, la resección oncológica es imprescindible (2,5,6,8).

Los LC son tumores no epiteliales, raros y benignos. Su latencia y variabilidad de presentación es característica. El diagnóstico definitivo previo a la cirugía es un desafío, se pueden

confundir con tumores malignos, especialmente si la lesión es grande y ulcerada. Para los tumores sintomáticos, grandes o con una complicación asociada, la cirugía es el tratamiento de elección; la histología de la pieza quirúrgica permite confirmar el diagnóstico y descartar malignidad.

#### DECLARACIONES

**Aprobación ética.** El estudio fue aprobado por el Comité Ético Científico del Servicio de Salud de la Araucanía Sur, acreditado por la Autoridad Sanitaria según Resolución N° J1-29658 del 07 de noviembre de 2017 y Resolución Exenta N° 15871 del 23 de diciembre de 2020.

**Consentimiento para participar:** Se obtuvo el consentimiento informado del paciente

**Confidencialidad de los datos.** Los autores declaran que en este artículo no aparecen datos de pacientes.

**Financiamiento:** Ninguno

#### DECLARACIÓN DE TRANSPARENCIA

Los autores/as de este artículo declaran no tener ningún tipo de conflicto de intereses respecto a lo expuesto en el presente trabajo.

#### BIBLIOGRAFÍA

1. Roknsharifi S, Ricci Z, Kobi M et al. Colonic lipomas revisited on CT colonography. *Abdom Radiol.* 2022; 47: 1788-1797. <https://doi.org/10.1007/s00261-022-03489-2>
2. Gelvin A, Oragio G. Nonepithelial colorectal tumors. En: Fazio V, Church J, Delaney C, Kiran R, editors. *Current therapy in colon and rectal surgery.* 3rd ed. Philadelphia: Elsevier; 2017. p. 323-327.
3. Vishwajeet V, Soni S, Elhence P. Giant lipoma of descending colon masquerading as a colonic malignancy. *BMJ Case Reports CP.* 2021; 14(2): e237517.
4. Menegon F, Urraro F, Sciaudone G et al. Colonic lipoma causing bowel intussusception: an up-to-date systematic review. *J Clin Med.* 2021; 10: 5149. <https://doi.org/10.3390/jcm10215149>
5. Bagherzadeh Saba R, Sadeghi A, Rad N, Safari MT, Barzegar F. Colonic intussusception in descending colon: an unusual presentation of colon lipoma Reza. *Gastroenterol Hepatol Bed Bench.* 2016; 9(1): S93-S96.
6. Vagholkar K, Bendre M. Lipomas of the colon: a surgical challenge. *Int J Clin Med.* 2014; 5: 309-313.
7. Sreevathsa M, Nishnata K, Bhvyadeep K. A management dilemma - submucosal colonic lipoma (a case series). *Clin Surg.* 2018; 3: 1-6.
8. Huang H-Y, Yen H-H. Intussusception of colonic lipoma with ischaemic necrosis: a new colonoscopic finding. *ANZ J Surg.* 2019; 89: E544-E545.
9. Moussa O, Tee M, Khan A, Selvasekar C. Computerized tomography providing definitive diagnosis of colonic lipoma: a case series. *Surg Laparosc Endosc Percutaneous Tech.* 2013; 23(6): 232-234.
10. Böler D, Baca B, Uras C. Laparoscopic resection of colonic lipomas: When and why? *Am J Case Rep.* 2013; 14: 270-275.

#### Si desea citar nuestro artículo:

Díaz Gasaly F, Mansilla Espinosa J, Muñoz Pérez N, Pino Cisterna L. Lipoma colónico como causa infrecuente de obstrucción intestinal en adultos a propósito de un caso. *An RANM.* 2024;141(01): 72-75. DOI: 10.32440/ar.2024.141.01.cc01