

IMAGEN DE LAS SECUELAS PULMONARES VÍRICAS EN PANDEMIAS PREVIAS AL SARS-CoV-2 COMO MODELO DE PREDICCIÓN

IMAGING OF PULMONARY SEQUELAE DESCRIBED IN VIRAL PANDEMICS PRIOR TO SARS-CoV-2 AS A PREDICTION MODEL

Calvillo-Batlles, Pilar¹; Muñoz-Núñez, Carlos F¹; Zaldívar Olmeda, Enrique²; Belloch-Ripollés, Vicente¹; Martí-Bonmatí, Luis^{1,3,4}

¹ Área Clínica de Imagen Médica. Hospital Universitario y Politécnico La Fe. Valencia.

² Servicio de Neumología. Hospital Universitario y Politécnico La Fe. Valencia.

³ Grupo de Investigación Biomédica en Imagen (GIBI230). Instituto de Investigación Sanitaria La Fe. Valencia.

⁴ Académico de Número de la Real Academia Nacional de Medicina de España - Radiología.

Keywords:

Coronavirus;
SARS;
MERS;
Influenza A H1N1;
Secuelas;
Imagen médica.

Palabras clave:

Coronavirus;
SARS;
MERS;
H1N1 influenza A;
Sequels;
Diagnostic imaging.

Resumen

El conocimiento de las secuelas de afectación pulmonar tras la enfermedad por coronavirus 2019 (COVID-19) es todavía limitado dado el poco tiempo de seguimiento. En este trabajo se revisan las publicaciones con seguimiento radiológico una vez superada la infección causada por otros virus descritos con anterioridad, que tienen al pulmón como órgano diana y que ocasionan un daño probablemente similar: los coronavirus causantes del Síndrome Respiratorio Agudo Severo (SARS-CoV) y del Síndrome respiratorio de oriente medio (MERS-CoV), y el virus influenza A-subtipo H1N1. El daño pulmonar ocasionado por estos virus deriva en una afectación intersticial de lenta resolución, con una probable correlación con las pruebas funcionales respiratorias. La mayor extensión de las secuelas se ha asociado a una mayor edad y una mayor gravedad del cuadro clínico infeccioso. Sin embargo, todavía se desconocen los hallazgos pulmonares observados en la imagen y su repercusión funcional a largo plazo.

Abstract

Knowledge of lung sequelae after coronavirus disease 2019 (COVID-19) is still limited given the short follow-up time. In this work, publications with a follow-up of radiological findings once the infection caused by other previously described viruses that have the lung as their target organ and that cause probably similar changes are reviewed, including the coronaviruses that cause Severe Acute Respiratory Syndrome (SARS-CoV) and Middle East respiratory syndrome (MERS-CoV), and influenza A-subtype H1N1 virus. Lung damage caused by these viruses leads to slow-resolution interstitial disease, with variable correlation with respiratory function tests. The greater extension of the sequelae has been associated with an older age and a greater severity of the infectious clinical picture. However, the pulmonary imaging findings and their long-term functional impact are still unknown.

ABREVIATURAS

COVID-19: Enfermedad producida por el Coronavirus SARS-CoV-2 en 2019

MERS: Síndrome Respiratorio de Oriente Medio

MERS-CoV: Coronavirus causante del MERS

SARS: Síndrome Respiratorio Agudo Severo

SARS-CoV: Coronavirus causante de la SARS

SARS-CoV-2: Coronavirus tipo 2 causante de la COVID-19

SDRA: Síndrome de Distrés Respiratorio Agudo

UCI: Unidad de Cuidados Intensivos

INTRODUCCIÓN

Los virus respiratorios raramente provocan cuadros de neumonía grave y la mayoría de las veces curan sin secuelas manifiestas. El conocimiento de las secuelas de afectación pulmonar tras la enfermedad por coronavirus 2019 (COVID-19) es todavía limitado dado el poco tiempo de seguimiento, aunque se reconoce su presencia en casos aislados. En este sentido, es importante reconocer que las epidemias víricas con un comportamiento similar a la enfermedad por coronavirus

Autor para la correspondencia

Luis Martí Bonmatí

Real Academia Nacional de Medicina de España

C/ Arrieta, 12 · 28013 Madrid

Tlf.: +34 91 547 03 18 | E-Mail: luis.marti@uv.es

de 2019 (COVID-19) han demostrado que puede desarrollarse un daño pulmonar extenso e incluso complicarse con un síndrome de distrés respiratorio agudo (SDRA) y con secuelas pulmonares. Entre estos virus semejantes al SARS-CoV-2 se encuentran el coronavirus SARS-CoV que desencadenó el síndrome respiratorio agudo grave (SARS) en 2003, el virus influenza A subtipo H1N1 de 2009 y el coronavirus MERS-CoV que ocasionó en 2014 el síndrome respiratorio de oriente medio (MERS).

Los experiencia recogida a partir de estas pandemias ha sido de utilidad para reconocer las manifestaciones por imagen de la COVID-19 (1,2). Del mismo modo, el conocimiento de sus secuelas pulmonares puede servirnos de modelo estimativo para la COVID-19. Las series publicadas sobre el seguimiento de estas otras viriasis describen los cambios acaecidos en poblaciones con un tamaño muestral usualmente pequeño y con controles radiológicos limitados a unos pocos meses tras superar la enfermedad (3,4,5,6,7,8,9). No obstante, esta información previa puede ser de utilidad para estimar las secuelas del SARS-CoV-2 dado que las publicaciones de hallazgos en TC en el seguimiento tras la COVID-19 son todavía escasas (10,11,12).

En este trabajo se revisan las secuelas pulmonares descritas en las epidemias víricas más recientes producidas por virus similares al SARS-CoV-2 con el objetivo de mejorar la interpretación y estimar la mejor adecuación de las pruebas de imagen en pacientes que han pasado la COVID-19.

HALLAZGOS PULMONARES TRAS LA INFECCIÓN POR CORONAVIRUS

Los coronavirus humanos son una extensa familia. En ella se incluyen virus que ocasionan habitualmente resfriados comunes durante los meses de invierno y otros que han originado pandemias importantes con un espectro clínico que abarca desde la ausencia de síntomas hasta cuadros respiratorios graves y potencialmente letales. Describiremos a continuación los cambios y las secuelas conocidas tras la infección por el SARS-CoV y el MERS-CoV.

SARS-CoV

La infección por el SARS-CoV comenzó en noviembre de 2002 en el sur de China, expandiéndose rápidamente a varios países del mundo con diversas oleadas. Confirmados, se registraron 8.422 casos con 916 muertes (13).

En las exploraciones radiológicas, el principal hallazgo fue la afectación intersticial pulmonar con reticulación, descrito a partir de las dos semanas de la enfermedad (14). En algunos pacientes que habían sufrido SDRA la reticulación se acompañó de quistes parenquimatosos sin relación con la necesidad de

ventilación asistida ni con la duración de esta (15). La TC realizada a las 4 semanas continuó mostrando una afectación intersticial como reticulación, en ocasiones acompañada de dilataciones bronquiales, en el 55% de pacientes (14). En otro estudio con control radiológico a las 5 semanas después de la fase aguda se observaron anomalías pulmonares en un alto porcentaje de casos, con áreas de densidad en vidrio esmerilado, consolidación, engrosamiento intersticial, bandas parenquimatosas y bronquiectasias por tracción. Estos hallazgos, interpretados inicialmente como fibrosis, incluyeron las bandas parenquimatosas, las bronquiectasias por tracción y los engrosamientos intersticiales irregulares. La mayoría de estos cambios fueron poco extensos, observándose en el 62% de los pacientes, principalmente en aquellos de mayor edad y más graves, con ingreso en unidad de cuidados intensivos (UCI), tratados con metilprednisolona y con mayor extensión de las opacidades en la radiografía de tórax durante la enfermedad (3). Es decir, la afectación más extensa y grave se asoció a cambios persistentes interpretados como fibróticos en las pruebas de imagen.

Otro estudio de seguimiento tras SARS-CoV evidenció a las 8 semanas opacidades en vidrio esmerilado y consolidaciones como hallazgos persistentes más frecuentes, y en menor porcentaje las bronquiectasias y el patrón en panal. La extensión de estas alteraciones se relacionó con la gravedad y duración de la infección, en concreto con la necesidad de bolos de corticoides, la duración de la fiebre, la persistencia de partículas de coronavirus en los macrófagos alveolares, el título de anticuerpos SARS-CoV, el número de células T e, inversamente, con la ratio CD4/D8. En la gran mayoría de casos los hallazgos se resolvieron completamente a los 3 meses (4), habiéndose descrito sin embargo en otra revisión (5) la persistencia de anomalías pulmonares en el 75% de pacientes en el control a los 6 meses, con presencia radiológica de áreas de densidad en vidrio deslustrado, engrosamiento de septos interlobulillares, reticulación subpleural, líneas curvilíneas subpleurales, bandas parenquimatosas, patrón en panal y bronquiectasias por tracción. La mayoría de estos pacientes tenían entre 1 y 3 segmentos afectados, con mayor frecuencia de afectación en lóbulos inferiores, y como único factor independiente asociado a la presencia de lesiones residuales se identificó al empleo de bolos de corticoides por una mayor gravedad de la enfermedad (5). Otro estudio observó que los hallazgos pulmonares se resolvían progresivamente durante los 6 meses siguientes al alta hospitalaria, y que su extensión mostraba una correlación significativa con la edad avanzada y con parámetros de enfermedad grave, como la capacidad de difusión pulmonar ajustada a hemoglobina (16). En la misma línea, otro estudio señala que en las imágenes de TC obtenidas a los 5 meses tras del inicio de los síntomas se observa una disminución significativa, pero con persistencia de la extensión de las opacidades en vidrio esmerilado y la reticulación en el 70% y el 50%, respectivamente. La extensión de esta afectación

residual se correlacionó con el nivel pico de LDH. Esta revisión también evidenció atrapamiento aéreo en el 80% de los pacientes en la TC en espiración obtenida en el seguimiento, independientemente de si habían sufrido SDRA, sin diferencia significativa en los grados de la extensión del atrapamiento entre la TC realizada al debut y a los 5 meses. Su extensión se correlacionó con la edad y el nivel pico de proteína C reactiva (17).

Con respecto a los pacientes pediátricos que han sufrido SARS-CoV, se han estudiado también las alteraciones morfológicas en TC a los 12 meses de seguimiento, demostrándose una afectación residual exclusivamente en niños mayores de 10 años, siendo en general menos frecuente (32%) y más leve que en los adultos. La mayoría de estos casos infantiles presentaba realizada a los 6 meses tras el alta un atrapamiento aéreo sin cambios o con empeoramiento respecto a la TC previa y, en menor medida, reticulación o cicatrices, sin bronquiectasias ni patrón en panal. Estos cambios pulmonares crónicos se correlacionaron con el grado de linfopenia y con la extensión de las opacidades pulmonares en su presentación. El atrapamiento aéreo se detectó en las adquisiciones de la TC obtenidas en espiración pero no en las obtenidas en inspiración, por lo que su presencia puede estar infraestimada al no realizarse habitualmente la TC en espiración (18).

En este mismo sentido, y con respecto a la correlación con pruebas funcionales, los casos con mayor duración de la fiebre y necesidad de tratamiento más agresivo presentaron una alteración de la difusión pulmonar con una afectación radiológica durante la enfermedad con persistencia de cambios a las 4 semanas en el 20% de pacientes. Tanto durante la fase aguda como en el seguimiento no se observó una correlación adecuada entre la imagen y la función respiratoria, existiendo casos con alteración funcional respiratoria pero pruebas de imagen sin hallazgos relevantes (19).

La correlación con las pruebas funcionales puede estar influida por el tipo de afectación radiológica. Así, en otra revisión con TC de control a las 4 semanas tras el alta hospitalaria se observó que los pacientes con hallazgos radiológicos de fibrosis presentaban peores resultados en las pruebas funcionales respiratorias (disminución del volumen espiratorio máximo en un segundo, la capacidad vital forzada, la capacidad pulmonar total, el volumen residual y la capacidad de difusión pulmonar) frente a aquellos que únicamente tenían opacidades en vidrio deslustrado (20). En este mismo sentido, otra serie de 13 pacientes con SDRA por SRAS-CoV y TC de control a los 6 meses del alta hospitalaria describió cambios de fibrosis con una leve alteración residual de la función pulmonar en más del 50% de pacientes (21).

La anatomía patológica ha evidenciado que las lesiones residuales observadas en pacientes que habían sufrido SARS-CoV se corresponden con una proliferación fibroblástica intersticial y, en menor medida, intraalveolar (22).

MERS-CoV

La infección por el MERS-CoV se reportó inicialmente en Arabia Saudita en 2012. Su expansión internacional tuvo una elevada morbimortalidad con 882 fallecidos confirmados a finales del 2020. El contagio persona-persona requiere un contacto mucho más estrecho que otros coronavirus. Debido a esta menor propagación son más escasas las publicaciones sobre sus hallazgos de imagen y estudios a largo plazo. Inicialmente se observaron principalmente opacidades de densidad en vidrio deslustrado con una distribución periférica de predominio en los campos inferiores (23). En el seguimiento de 36 pacientes con radiografía de tórax entre 1 y 10 meses (con una media de mes y medio) se observó una reticulación intersticial pulmonar en 1 de cada 3 pacientes. De nuevo, estos casos con hallazgos permanentes se asociaban a más días de ingreso en UCI, mayor edad, mayor afectación en la radiografía de tórax y niveles pico más altos de LDH (7). En un paciente joven el control a los 23 días del inicio de la fiebre mostró en la radiografía de tórax una marcada disminución de las opacidades y en la TC focos de densidad en vidrio y nódulos residuales junto con el desarrollo de una consolidación en lóbulo inferior izquierdo con pérdida de volumen y bronquiectasias por tracción interpretadas como fibrosis (24).

Influenza A H1N1

El virus influenza causante de la gripe A ha sido hasta hoy el responsable de las epidemias y pandemias más importantes, pudiendo también presentarse como casos esporádicos en grupos más reducidos. El virus influenza A subtipo H1N1 de origen porcino emergió en México y se extendió durante la primavera del 2009, ocasionando en algunos casos un SDRA e incluso la muerte, con 201.200 fallecimientos registrados en un año (25).

Desde la primera semana del inicio de los síntomas se describieron en las imágenes radiológicas opacidades en vidrio deslustrado, consolidaciones y hallazgos interpretados como fibrosis, incluyendo líneas lisas intralobulillares, opacidades reticulares, leves bronquiectasias por tracción, bandas parenquimatosas, opacidades lineales e interfaces irregulares. En la segunda semana tras el inicio de los síntomas las líneas lisas intralobulillares, otras opacidades reticulares y los septos interlobulillares engrosados asociados a las opacidades en vidrio progresaron y alcanzaron su máxima extensión. En la tercera semana se observó el pico de estos hallazgos de posible fibrosis, y partir de las 4 semanas un 13% de los pacientes desarrolló atrapamiento aéreo no observable en la TC inicial. El atrapamiento aéreo se localizó principalmente en las regiones pulmonares anteriores. Todos los pacientes habían recibido ventilación prolongada. El atrapamiento aéreo no se observó en pacientes sin ventilación o con ventilación de corta duración. El 21% de los pacientes tuvo derrame pleural, uni o bilateral, que disminuyó progresivamente en las TC de control, y un 6% neumomediastino. La extensión de la afectación pulmonar fue mayor, tanto en las TC inicial como en las de seguimiento, en el grupo de pacientes más graves (Figura 1) (26).

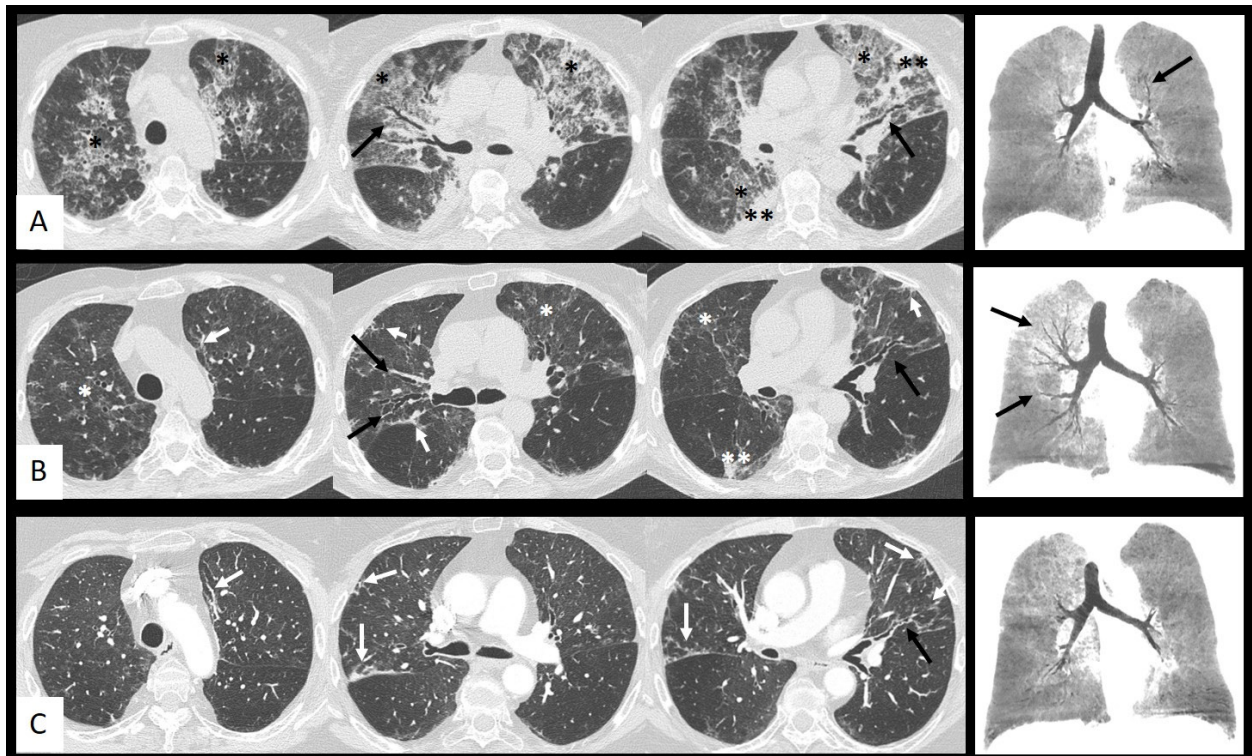


Figura 1. Evolución de los hallazgos en TC torácica de paciente con gripe A H1N1. A la derecha reconstrucciones coronales con mínima intensidad de proyección. **A. Episodio agudo,** fase pico de la afectación pulmonar: extensas áreas bilaterales de aumento de densidad en vidrio deslustrado con reticulación en su interior (*) y pequeñas consolidaciones (**) con predominio en campos superiores y algunas dilataciones bronquiales en el seno de las opacidades (flechas negras). **B. Dos meses después:** disminución de densidad y tamaño de las opacidades (*) (**) en evolución a opacidades lineales irregulares y bandas parenquimatosas (flechas blancas) con progresión de las dilataciones bronquiales (flechas negras). **C. Dos años después:** resolución casi completa de las opacidades iniciales y de la mayoría de las dilataciones bronquiales (flecha negra), dejando como lesiones residuales opacidades lineales irregulares y bandas parenquimatosas (flechas blancas).

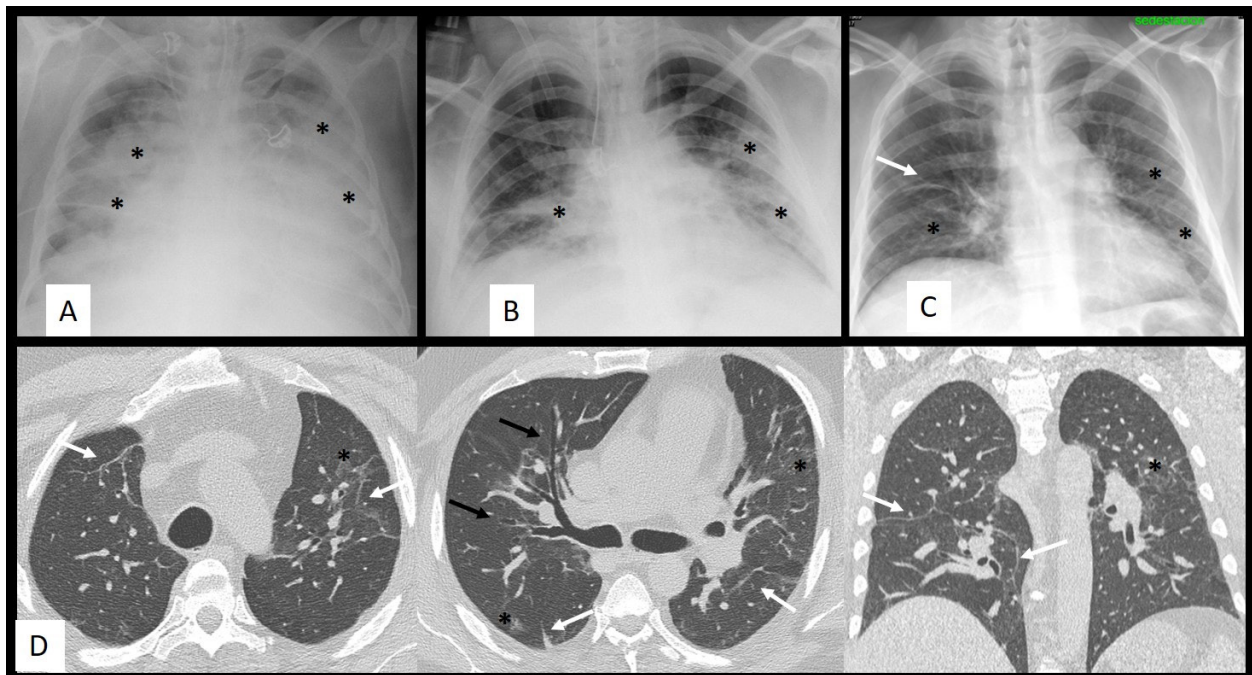


Figura 2. Evolución de los hallazgos en RX tórax (arriba) y TC torácica (abajo) de paciente con gripe A H1N1. **A. Paciente con distrés respiratorio.** Consolidaciones pulmonares bilaterales (*). **B. Dos semanas después:** disminución de tamaño y densidad de las consolidaciones (*). **C. Tres meses después:** banda parenquimatososa en LSD (flecha) y escasas opacidades pulmonares bilaterales (*). **D. TC torácica. Siete meses después.** Reconstrucción en plano coronal a la derecha. Bandas parenquimatosas (flechas blancas), algunas pequeñas dilataciones bronquiales (flechas negras) y escasas opacidades de densidad en vidrio deslustrado (*).

Tabla 1.- RESUMEN DE LA AFECTACIÓN PULMONAR RESIDUAL OBSERVADA EN EPIDEMIAS VÍRICAS SIMILARES EN LAS DOS ÚLTIMAS DÉCADAS.

VIRUS	SARS-CoV	Influenza AH1N1	MERS-CoV	SARS-CoV2
Año de origen	2002	2009	2012	2019
Hallazgos residuales *	Reticulación, dilataciones bronquiales, líneas, bandas parenquimatosas áreas de densidad en vidrio deslustrado, consolidaciones, quistes, panal, atrapamiento aéreo.	Reticulación, engrosamiento de septos interlobulillares, líneas, bandas parenquimatosas, dilataciones bronquiales, distorsión de la arquitectura, áreas de densidad en vidrio deslustrado, quistes atrapamiento aéreo.	Reticulación, consolidación.	Reticulación, áreas de densidad en vidrio deslustrado, consolidaciones, líneas, dilataciones bronquiales, distorsión de la arquitectura, panal.
Tiempo de seguimiento **	2 semanas-6 meses	4 semanas-3 años	1-10 meses	2 semanas-6 meses
Factores asociados a mayor extensión de las lesiones residuales	Gravedad y duración del cuadro clínico infeccioso; extensión de la afectación pulmonar en la fase aguda; edad.	Gravedad y duración del cuadro clínico infeccioso; extensión de la afectación pulmonar en la fase aguda; edad.	Gravedad y duración del cuadro clínico infeccioso; extensión de la afectación pulmonar en la fase aguda; edad.	Gravedad y duración del cuadro clínico infeccioso; extensión de la afectación pulmonar en la fase aguda; edad.
Anatomía patológica	Daño alveolar difuso (agudo) Fibrosis organizada (residual). Microtrombos pulmonares.	Daño alveolar difuso (agudo) Fibrosis organizada (residual).	-	Daño alveolar difuso (agudo) Fibrosis organizada (residual). Microtrombos pulmonares.

* **Hallazgos residuales:** hallazgos pulmonares descritos en la TC torácica de seguimiento en las diferentes series publicadas. En general, estas series describen una resolución progresiva de los hallazgos, con una prevalencia baja de lesiones residuales.

****Tiempo de seguimiento:** tiempo tras el diagnóstico de la infección en el que se realizó la TC torácica de seguimiento, diferente según series, pero siempre una vez superado el cuadro clínico infeccioso.

La mayoría de pacientes que sobrevivieron a un SDRA por influenza A H1N1 presentaron al año anomalías menores, independientes del empleo o no de ventilación asistida, junto con una disminución de su capacidad de difusión pulmonar. Los hallazgos principales en este seguimiento a largo plazo fue atrapamiento aéreo multifocal, líneas septales levemente distorsionadas y bandas parenquimatosas (Figura 2). En algunos casos se observaron bronquiectasias distales y neumatoceles en pacientes con ventilación asistida (8). En otras series de pacientes con *distrés* secundario a esta infección se observaron hallazgos de fibrosis hasta en el 10% de los casos. (27). También se ha descrito neumonía organizada secundaria en pacientes admitidos en la UCI por insuficiencia respiratoria aguda (28) o que sobrevivieron a un daño alveolar difuso (29). Como caso excepcional de secuela a largo plazo, un paciente previamente sano desarrolló una neumonía intersticial usual un año después de la infección, no relacionado con el *distrés* ni con la ventilación mecánica (30).

En otra serie de seguimiento a los 3 años tras infección por influenza A H1N1, el 71% de los pacientes mostraron en la TC hallazgos residuales consistentes en opacidades en vidrio deslustrado (63%), distorsión de la arquitectura (42%), bandas parenquimatosas (42%), atrapamiento aéreo (38%), reticulación (33%) y bronquiectasias por tracción (8%). Estas secuelas pulmonares se localizaron en las regiones inicialmente afectadas, salvo en pacientes que recibieron ventilación mecánica donde la afectación fue más pronunciada en las regiones anteriores (31). Esta distribución anterior de la reticulación se ha descrito en el SDRA por diferentes causas y su extensión se ha correlacionado fuertemente con la duración de la ventilación manométrica controlada, con una relación inspiración/expiración inversa y con la ventilación mecánica a presión positiva o a altas dosis de oxígeno (32,33).

SIMILITUDES CON LA INFECCIÓN POR SARS-COV2

El patrón de afectación pulmonar más descrito en biopsias y autopsias de pacientes con COVID-19, influenza H1N1 y SARS es el daño alveolar difuso, sustrato histológico del SDRA, en la fase aguda, y la fibrosis organizada como secuela. Ambos patrones pueden coexistir, reflejando una transición precoz de la fase aguda hacia la cronicidad del daño alveolar difuso (34). En base a estos resultados, es esperable que las secuelas pulmonares de estas infecciones víricas sean similares, aunque su presentación pueda tener diferentes expresiones. Así, los microtrombos pulmonares se han registrado con mayor frecuencia en pacientes con COVID-19 y SARS en comparación con influenza H1N1, pudiendo condicionar una diferente evolución. Además, la progresión a fibrosis tardía registrada en las neumonías víricas es poco frecuente, estando normalmente asociada a una enfermedad grave o prolongada con más de 4 semanas desde el inicio de los síntomas (34).

La evolución de los hallazgos radiológicos nos indica que en la COVID-19 la edad y la gravedad del cuadro clínico se asocian a una resolución más lenta (10) y al desarrollo de fibrosis (11) de forma similar a lo observado en las neumonías víricas revisadas en este estudio. En general, el porcentaje acumulado de resolución completa con TC está sobre el 50% a las dos semanas, siendo este corte temporal un buen momento para el control precoz (10). Como factores predictores independientes para que se desarrollen los cambios de fibrosis en la TC a los 6 meses de la infección se han identificado la edad, la duración de la estancia hospitalaria, el síndrome de *distrés* respiratorio, la ventilación mecánica no invasiva y la extensión de la afectación pulmonar en la TC inicial (11).

En la *tabla 1* se resumen las características de la afectación pulmonar residual observada en epidemias víricas similares al SARS-CoV-2 en las dos últimas décadas.

CONCLUSIÓN

El daño pulmonar ocasionado por los diversos coronavirus y por el virus influenza A puede ocasionar una afectación intersticial de lenta resolución, con una discreta correlación con las pruebas funcionales respiratorias. La extensión de las secuelas se relaciona con la mayor gravedad del cuadro clínico infeccioso. Entre estas secuelas cabe esperar cambios permanentes de fibrosis intersticial y en menor medida atrapamiento aéreo. Su prevalencia debe establecerse comparando con los estudios previos y empleando la misma modalidad y protocolo de imagen. Es conveniente seguir la evolución de los cambios pulmonares hasta su resolución, independientemente del estado de las pruebas funcionales respiratorias, para determinar la cronicidad de las lesiones y su repercusión funcional.

BIBLIOGRAFÍA

1. Hosseiny M, Kooraki S, Gholamrezanezhad A, Reddy S, Myers L. Radiology Perspective of Coronavirus Disease 2019 (COVID-19): Lessons From Severe Acute Respiratory Syndrome and Middle East Respiratory Syndrome. *Am J Roentgenol.* 2020; 214(5):1078–82.
2. Muñoz-Núñez CF, Calvillo-Batlles P, Estellés P, Oprisan A, Alberich-Bayarri A, Martí-Bonmatí L. Radiología y COVID-19: Un Repaso a una Actuación. *An RANM.* 2020; 137(02):121-32.
3. Antonio GE, Wong KT, Hui DSC et al. Thin-section CT in patients with severe acute respiratory syndrome following hospital discharge: preliminary experience. *Radiology.* 2003; 228(3):810–5.
4. Wang CH, Liu CY, Wan YL et al. Persistence of lung inflammation and lung cytokines with

- high-resolution CT abnormalities during recovery from SARS. *Respir Res.* 2005; 6(1):42.
5. Ng CK, Chan JWM, Kwan TL et al. Six month radiological and physiological outcomes in severe acute respiratory syndrome (SARS) survivors. *Thorax.* 2004; 59(10):889-91.
 6. Das KM, Lee EY, Al Jawder SE et al. Acute Middle East Respiratory Syndrome Coronavirus: Temporal Lung Changes Observed on the Chest Radiographs of 55 Patients. *AJR Am J Roentgenol.* 2015; 205(3):W267-274.
 7. Das KM, Lee EY, Singh R et al. Follow-up chest radiographic findings in patients with MERS-CoV after recovery. *Indian J Radiol Imaging.* 2017; 27(3):342-9.
 8. Luyt CE, Combes A, Becquemin MH et al. Long-term outcomes of pandemic 2009 influenza A(H1N1)-associated severe ARDS. *Chest.* 2012; 142(3):583-92.
 9. Brodoefel H, Vogel M, Spira D et al. Herpes-Simplex-Virus 1 pneumonia in the immunocompromised host: high-resolution CT patterns in correlation to outcome and follow-up. *Eur J Radiol.* 2012; 81(4):e415-420.
 10. Liu D, Zhang W, Pan F et al. The pulmonary sequelae in discharged patients with COVID-19: a short-term observational study. *Respir Res.* 2020; 21:125.
 11. Han X, Fan Y, Alwalid O et al. Six-Month Follow-up Chest CT findings after Severe COVID-19 Pneumonia. *Radiology.* 2021; 26:203153.
 12. Muñoz-Núñez CF, Calvillo-Batlles P, Zaldívar Olmeda E, Belloch-Ripollés V, Martí-Bonmatí L. Valoración radiológica de las secuelas pulmonares en la COVID-19. *An RANM.* 2020; 137 (03): 298-304.
 13. Chan-Yeung M, Xu R-H. SARS: epidemiology. *Respirol Carlton Vic.* 2003; 8 Suppl:S9-14.
 14. Ooi GC, Khong PL, Müller NL et al. Severe acute respiratory syndrome: temporal lung changes at thin-section CT in 30 patients. *Radiology.* 2004; 230(3):836-44.
 15. Joynt GM, Antonio GE, Lam P et al. Late-stage adult respiratory distress syndrome caused by severe acute respiratory syndrome: abnormal findings at thin-section CT. *Radiology.* 2004; 230(2):339-46.
 16. Wong K, Antonio GE, Hui DSC et al. Severe acute respiratory syndrome: thin-section computed tomography features, temporal changes, and clinicoradiologic correlation during the convalescent period. *J Comput Assist Tomogr.* 2004; 28(6):790-5.
 17. Chang YC, Yu CJ, Chang SC et al. Pulmonary sequelae in convalescent patients after severe acute respiratory syndrome: evaluation with thin-section CT. *Radiology.* 2005; 236(3):1067-75.
 18. Chu WCW, Li AM, Ng AWH et al. Thin-Section CT 12 Months After the Diagnosis of Severe Acute Respiratory Syndrome in Pediatric Patients. *Am J Roentgenol.* 2006; 186(6):1707-14.
 19. Xie L, Liu Y, Hao F et al. Prognostic analysis of lung function and chest X-ray changes of 258 patients with severe acute respiratory syndrome in rehabilitation after discharge. *Zhonghua Jie He He Hu Xi Za Zhi Chin J Tuberc Respir Dis.* 2004; 27(3):147-50.
 20. Hsu HH, Tzao C, Wu CP et al. Correlation of High-Resolution CT, Symptoms, and Pulmonary Function in Patients During Recovery From Severe Acute Respiratory Syndrome. *Chest.* 2004; 126(1):149-58.
 21. Chiang CH, Shih JF, Su WJ, Perng RP. Eight-month prospective study of 14 patients with hospital-acquired severe acute respiratory syndrome. *Mayo Clin Proc.* 2004; 79(11):1372-9.
 22. Paul NS, Roberts H, Butany J et al. Radiologic Pattern of Disease in Patients with Severe Acute Respiratory Syndrome: The Toronto Experience. *RadioGraphics.* 2004; 24(2):553-63.
 23. Das KM, Lee EY, Enani MA et al. CT Correlation With Outcomes in 15 Patients With Acute Middle East Respiratory Syndrome Coronavirus. *Am J Roentgenol.* 2015; 204(4):736-42.
 24. Choi WJ, Lee KN, Kang EJ, Lee H. Middle East Respiratory Syndrome-Coronavirus Infection: A Case Report of Serial Computed Tomographic Findings in a Young Male Patient. *Korean J Radiol.* 2016; 17(1):166-70.
 25. Dawood FS, Iuliano AD, Reed C et al. Estimated global mortality associated with the first 12 months of 2009 pandemic influenza A H1N1 virus circulation: a modelling study. *Lancet Infect Dis.* 2012; 12(9):687-95.
 26. Li P, Zhang JF, Xia XD et al. Serial evaluation of high-resolution CT findings in patients with pneumonia in novel swine-origin influenza A (H1N1) virus infection. *Br J Radiol.* 2012; 85(1014):729-35.
 27. Mineo G, Ciccarese F, Modolon C, Landini MP, Valentino M, Zompatori M. Post-ARDS pulmonary fibrosis in patients with H1N1 pneumonia: role of follow-up CT. *Radiol Med (Torino).* 2012; 117(2):185-200.
 28. Cornejo R, Llanos O, Fernández C et al. Organizing pneumonia in patients with severe respiratory failure due to novel A (H1N1) influenza. *BMJ Case Rep.* 2010; 2010: bcr0220102708.
 29. Marchiori E, Zanetti G, Fontes CAP et al. Influenza A (H1N1) virus-associated pneumonia: high-resolution computed tomography-pathologic correlation. *Eur J Radiol.* 2011; 80(3):e500-504.
 30. Baietto G, Davoli F, Turello D et al. Delayed Pulmonary Fibrosis (Usual Interstitial Pneumonia) in a Patient With Previous Uncomplicated H1N1-Associated Pneumonia. *Arch Bronconeumol.* 2015; 51(7):363-4.
 31. King ZH, Sun X, Xu L et al. Thin-section Computed Tomography Detects Long-term Pulmonary Sequelae 3 Years after Novel Influenza A Virus-associated Pneumonia. *Chin Med J (Engl).* 2015; 128(7):902-8.
 32. Desai SR, Wells AU, Rubens MB, Evans TW, Hansell DM. Acute respiratory distress syndrome: CT abnormalities at long-term follow-up. *Radiology.* 1999; 210(1):29-35.

33. Nöbauer-Huhmann IM, Eibenberger K, Schaefer-Prokop C et al. Changes in lung parenchyma after acute respiratory distress syndrome (ARDS): assessment with high-resolution computed tomography. *Eur Radiol.* 2001; 11(12):2436-43.
34. Hariri LP, North CM, Shih AR et al. Lung Histopathology in Coronavirus Disease 2019 as Compared With Severe Acute Respiratory Syndrome and H1N1 Influenza. *Chest.* 2021; 159(1):73-84.

DECLARACIÓN DE TRANSPARENCIA

Los autores/as de este artículo declaran no tener ningún tipo de conflicto de intereses respecto a lo expuesto en el presente trabajo.

Si desea citar nuestro artículo:

Calvillo-Batlles P, Muñoz-Núñez C, Zaldívar Olmeda E, Belloch-Ripollés V, Martí-Bonmatí L. Secuelas pulmonares descritas en imagen torácica en pandemias víricas previas al SARS-CoV-2 como modelo de predicción. *An RANM.* 2021;138(01): 52-59. DOI: 10.32440/ar.2021.138.01.rev06
