

ANALES
DE LA
REAL ACADEMIA NACIONAL DE MEDICINA

AÑO 2004 - TOMO CXXI
CUADERNO TERCERO
SESIONES CIENTÍFICAS
SOLEMNE SESIÓN



Edita: REAL ACADEMIA NACIONAL DE MEDICINA

Depósito Legal: M. 5.020.—1958
I.S.S.N. 0034-0634

Fotocomposición e impresión: Taravilla. Mesón de Paños, 6 - 28013 Madrid

X SESIÓN CIENTÍFICA

DÍA 4 DE MAYO DE 2004

PRESIDIDA POR EL EXCMO. SR.
D. MANUEL ARMIJO VALENZUELA

**RECONOCIMIENTO MATERNAL DE LA GESTACIÓN
—ASPECTOS DE BIOLOGÍA COMPARADA—
*MATERNAL RECOGNITION OF PREGNANCY
—COMPARATIVE BIOLOGY—***

Por el Excmo. Sr. D. FÉLIX PÉREZ PÉREZ

Académico de Número

**DERIVADOS EPITELIALES DEL SURCO
TRANSVERSAL DEL STOMODEUM: GLÁNDULA
PARÓTIDA Y ÓRGANO DE CHIEVITZ
*EPITHELIAL DERIVATES OF THE TRANSVERSAL
GROOVE OF THE STOMODEUM:
PAROTID GLAND AND JUXTAORAL ORGAN***

Por el Ilmo. Sr. D. JOSÉ RAMÓN MÉRIDA VELASCO

Académico Correspondiente

RECONOCIMIENTO MATERNAL DE LA GESTACIÓN
—ASPECTOS DE BIOLOGÍA COMPARADA—
MATERNAL RECOGNITION OF PREGNANCY
—COMPARATIVE BIOLOGY—

Por el Excmo. Sr. D. FÉLIX PÉREZ PÉREZ

Académico de Número

Resumen

Durante los últimos años las biotecnologías de la reproducción han experimentado una gran difusión, sin embargo su éxito aplicativo se encuentra limitado por los elevados índices de muerte embrionaria precoz. Puesto que el mantenimiento de la gestación en los mamíferos depende de un diálogo continuo que se establece entre la madre y el feto; durante la última década, se ha realizado un gran esfuerzo por entender los procesos bioquímicos que regulan la comunicación feto-maternal.

El objetivo de esta revisión es resaltar las características de la gestación en las diferentes especies de mamíferos y analizar la respuesta inmunológica desencadenada por ovocito después de la fecundación, así como los mecanismos empleados en las diferentes especies para deprimir el sistema inmunológico materno, inducir el mantenimiento del cuerpo luteo y establecer el reconocimiento maternal de la gestación.

Abstract

Despite of the rapid expansion experienced by the reproductive biotechnologies in last few years, their success still limited by the high rates of early embryonic death. Since continuous fetomaternal dialogue is a prerequisite of pregnancy in all mammals, during the past decade more emphasis have been devoted to understanding the cell biological processes that regulate embryo maternal communication.

This review aims to highlight the unique features of pregnancy in the different mammalian species and outlines the uterine immunological response triggered by the oocyte upon fertilization as well as the mechanisms

developed by the embryo in the different species to silence or bypass the maternal immune system, induce corpus luteum maintenance and maternal recognition of pregnancy.

El desarrollo de este tema se apoya fundamentalmente en la inmunología de gestación, es decir, en una serie de episodios humorales que se inician en el momento mismo de la conjugación gamética (impregnación).

A principios de siglo, los profesores Tarnier y Chantreuil afirman: *«la gestación significa un cambio notable en todo el organismo, de manera que no queda una sola gota de líquido sin la referida transformación específica, motivada por la gestación»*. De este modo, como indica el profesor Blair, se alcanza una **perfecta simbiosis anatómico-funcional** entre el producto de la concepción y la madre, estableciéndose tres protagonismos: **madre gestante, embrión —feto— y placenta**. Si bien la madre terminado el proceso de parto, y a partir del puerperio, recupera la capacidad fecundante; el feto, tras la ruptura del cordón umbilical, y pasando de la nutrición hemotrófica a la lactotrófica, alcanza la independencia (autosuficiencia o dependencia, según las especies); la placenta, sin embargo, es un órgano interesantísimo que ha desempeñado todas las funciones del organismo para prestar una atención al desarrollo embrionario mediante las funciones de desintegración, síntesis y filtración (paso de nutrientes, etc.). Es evidente que la placenta genera todas las hormonas del organismo así como una serie de factores interesantes para el desarrollo del embrión. Este órgano debe ser eliminado después del parto fetal, en caso contrario, prolongación de más de 6 horas en el caso de los rumiantes, determina el síndrome RP (retención placentaria), que significa un serio incidente para la viabilidad de la camada, así como grandes trastornos económicos (producción láctea, etc.) en los animales domésticos.

Como indica el profesor Botella en el organismo de los animales superiores, concretamente los mamíferos objeto de nuestro estudio, la entidad biológica del individuo está dividida en dos grandes mundos: el **mundo somático** y el **mundo germinal**. El primero estará al servicio del individuo, y el segundo quedará al servicio de la especie, se trata realmente de un crecimiento para perpetuar la especie y no para el individuo.

Es interesante destacar que estos dos mundos mantienen una gran independencia, de manera que la **barrera henatotesticular**

significa la limitación de sustancias del mundo somático al aparato genital, concretamente al testículo en este caso, y del mismo modo la **barrera folicular** representa también un aislamiento entre las actividades del ovario a través de sus unidades funcionales (folículos) y el mundo somático en el que se instalan.

En condiciones normales el útero, con todas sus dependencias, representa un órgano continente, que de acuerdo con su etimología griega aporta el elemento nutricio suministrador de los elementos necesarios para el desarrollo total del embrión para convertirse en feto y dar lugar a un nuevo individuo a través del fenómeno del parto. El aparato genital está recubierto por un epitelio que en las zonas próximas a la piel es típicamente malpighiano, posteriormente será estratificado, bi-estratificado, glandular, ciliado, de acuerdo con las exigencias de cada uno de los sectores que integran el aparato genital femenino. En todo caso existe una independencia inmunológica de manera que los espermatozoides que llegan al aparato genital femenino transcurren por el mismo y alcanzan o no a la ampolla tubárica, pero no suscitan ninguna reacción inmunológica, a pesar de que como es sabido el espermatozoide cuenta con tres fracciones de antígeno: antígeno amarillo, atigrado y T-12, que en otras circunstancias desarrolla una acción antigénica y desencadena la respuesta inmunológica en el organismo.

Sin embargo, desde el punto de vista de inmunología experimental sabemos que las hembras, cuyo celo es largo (12-14 días), como ocurre en los équidos, las cópulas reiteradas, diarias, etc., vienen a determinar una cierta impregnación espermática, de manera que los ganaderos saben que no es conveniente que estos animales practiquen la cópula sino con intervalos de dos-tres días a fin de evitar el referido proceso, que se caracteriza por una enorme resistencia al éxito fecundante.

La penetración de antígenos espermáticos (inyección experimental) desencadena en las hembras (rata, coneja y oveja, objeto de nuestra investigación) reacciones inmunológicas de espermioaglutinación a nivel del conducto cervical principalmente, responsables del fracaso procreativo. La inseminación artificial ganadera de gran profunción en este momento, puesto que hay países donde todas las hembras (ganado vacuno) en un 100 % se reproducen por inseminación artificial, ha proporcionado enorme casuística. Cuando practicábamos el método italiano (profesor Bonnadona), consistente en pinzar el conducto cervical fijándolo desde la vagina para atraerlo

a un plano superior a fin de colocar el catéter, que con unos movimientos adecuados (hacia la derecha y hacia abajo, hacia arriba y a la izquierda, y posteriormente en dirección horizontal) llegábamos a penetrar en el conducto cervical sinuoso en estas especies, produciéndose a continuación la inyección del esperma que quedaba derramado a medida que se retiraba el catéter en todo el conducto cervical. Este **método de pinzado** provocaba siempre lesiones, incluso pequeñas hemorragias, etc., inevitablemente.

La estadística ha demostrado que el éxito fecundante de este método es muy inferior al denominado método americano, consistente en fijar manualmente el conducto cervical a través del recto e introducir el catéter tutorizado por vagina, llegando sin ningún traumatismo al conducto cervical. El método italiano ha sido desterrado precisamente por el menor porcentaje de éxito fecundante. Estas investigaciones, así como la observación clínica, nos han demostrado que evidentemente las agresiones del conducto cervical suscitan el paso de antígenos espermáticos al organismo hembra que responde con anticuerpos (espermioaglutininas) que alteran el éxito procreativo del intento.

El ovocito ha llegado a las gónadas mediante una serie de procesos traslacionales descubiertos por Walinski, para incorporarse a la gónada en la cual se instalan. El principio se trata de una célula normal, cuyo ciclo biológico (metabolismo) es en base al ácido pirúrico, por tanto no consume más energía que cualquier otra célula del organismo como puede ser la retina, etc., pero a partir de la fecundación el genoma se modifica notablemente en esta célula, de manera que podríamos definir la fecundación como la **activación del genoma**, en virtud de la cual el ovocito aploide se completa en diploide, adquiriendo una nueva cadena de DNA y un comportamiento completamente distinto. A partir de este momento la célula empezará a metabolizar por el ácido tricloracético consumiendo gran cantidad de energía, expresando enorme avidez por factores de crecimiento y un desarrollo ciertamente acelerado.

En ese mismo momento se emiten una **serie de señales** a partir del cigoto que ponen en alerta y movilizan las defensas humerales de la hembra: leucocitos B, leucocitos T, así como macrófagos y sustancias humorales como son las leucinas, linfocinas, etc., más un conjunto humoral de carácter defensivo que en definitiva está intergado por una serie de anticuerpos que, para algunos investigadores, superarían en número y cualificación a un 10^{17} , de

manera que casi todos los antígenos existentes en la naturaleza tendrían su respuesta por parte del organismo, el cual ha vivido en contacto con la misma y ha adquirido la adecuada sensibilidad al efecto. El agente agresivo de máxima intensidad está representado por las células NK (natural killer), llamadas asesinas, barredoras, que de otra parte garantizan la pureza de las especies al no permitir cruces interespecíficos, etc. (células guardianas de la especie).

Fruto de estas emisiones (señales) será la movilización de las defensas hacia el cigoto. El cigoto, a partir del momento de la conjugación, es un **elemento heterógeno**, es decir de una composición diferente a la del organismo, algo nuevo ha entrado en el mismo. Si es cierto que desde el punto de vista práctico existe un tipo de fecundación que podríamos llamar alotrópica, es decir, propia de individuos pertenecientes a la misma especie y familia, así como semi-alotrópica cuando uno de los elementos (generalmente el macho) tiene rango genético diferente o incluso la llamada reproducción xenógena o xenogénica, que se refiere al cruzamiento de animales con otros de especies distintas, fenómeno que se ha podido conseguir gracias a los avances de las Biotecnologías de la reproducción. En todo caso se establecerá un diálogo inmunológico de intercambio bioquímico entre el cigoto y el organismo de la madre, lo que llamamos el **reconocimiento maternal de la gestación**.

A este fenómeno también se le podría llamar **percepción maternal de la gestación**, puesto que es el momento en el que hay una percepción biológica anterior a la orgánica, es decir, de mayor sensibilidad y sobre todo precocidad. Tras el intercambio de señales y la movilización de las defensas, se establece en condiciones normales un sistema de **inmunodepresión** o **inmunotolerancia**, es decir, **inmunocompatibilidad**, puesto que de lo contrario tendríamos un aborto —fracaso— del proceso gestacional extremadamente precoz.

Ante el efecto agresivo de las células NK, etc., el organismo responde con el llamado **factor temprano de la gestación o Earling Pregnancy Factor (EPF)**, que es sencillamente el antídoto que va a luchar a bloquear el efecto agresivo de las células NK pudiendo o no salvar la gestación, según sea la prevalencia de uno de los dos sistemas en juego. El Earling Pregnancy Factor actúa de una manera diferida, su naturaleza la analizaremos a continuación, pero en principio diremos que las apoyaturas en que se basa el efecto defensivo (inmunodepresor) del EPF están relacionadas con la acti-

vidad del ovario (cuerpo lúteo), trompas uterinas y membrana pe-lúcida.

El término «**reconocimiento maternal de la gestación**» fue acuñado en el año 1969 por el profesor Short, y en 1970 se aísla el EPF fundamental para explicarnos el síndrome clínico **muerte embrionaria precoz**.

En el **ovario**, después de la ovocitación, aparece el **corpus rubrum** que inmediatamente se convierte en **cuerpo lúteo**, de manera que los agentes luteonotróficos aceleran este proceso, entre los cuales tenemos la Lh, hCG, así como el lactógeno placentario y especialmente la prostaglandina E. Se trata de activadores que actúan sobre las células del cuerpo y desde su posición inducen a la expresión del gen-Bcl-2, que emite una señal de supervivencia celular que actúa sobre el tejido del cuerpo lúteo anulando inmediatamente la apoptosis, estimulando la producción de progesterona, y de otra parte **la expresión del referido gen** codifica la formación del superóxido dismutasa, enzima que en las células del cuerpo lúteo reduce los radicales libres incrementando la vitalidad de las células, es decir, la activación de las mismas en orden a la protestopoyesis. En condiciones desfavorables (negatividad de la respuesta) en el ovario aparecerán la prostaglandina F2 α , la oxitocina y la vasopresina y el factor ligando FAX. Se trata de sustancias que provocan un incremento excesivo de calcio en las células del cuerpo lúteo, con lo que sus células anulan la progestopoyesis (la gestación fracasa). En todo caso el proceso no es tan simple, ya que existen otras sustancias impredecibles que actúan de forma positiva o negativa en relación con la preservación del embrión, tal sucede con la prolactina, estrógenos, catecolaminas, relaxina y ciertas combinaciones de agentes luteonotróficos y luteolíticos que pueden manifestarse de acuerdo con las circunstancias coadyuvantes al efecto. En el juego hormonal, ciertamente complicado, que se establece a partir de la formación del cigoto, hay que tener en cuenta lo siguiente: a las 36 horas después de la fecundación, en las especies mamíferas, se elevan los niveles de sodio (Na) en el oviducto. El sodio estimula la captación de aminoácidos por parte del embrión cuyos aminoácidos van a ser muy necesarios para formar proteínas (crecimiento).

El **oviducto** es otro de los órganos fundamentales que actúan potenciando y generando el EPF. Por otra parte, se produce también una anulación de la prostaglandinsecretasa que afecta a la prostaglandina F2 α con lo cual se eliminan las contracciones y el

efecto motor (negativo) de las mismas, aparte de otras sustancias que se establecerían a través del contacto (interacción) del cigoto con las células de revestimiento del oviducto. El extradiol (derivado de los estrógenos) incrementa la permeabilidad de los vasos sanguíneos y junto con la progesterona regula la motilidad de los cilios y contribuyen al desplazamiento del embrión hacia el lugar de la implantación (útero), estimulando así la producción de factores de crecimiento para el desarrollo rápido del embrión.

Hay que tener en cuenta el proceso que regula la producción de las dos variedades de prostaglandina: la $F2\alpha$ y la E_1 . La fosfolipasa A2 transforma el ácido araquidónico en prostaglandina $F2\alpha$, siendo capaz de la reacción reversible generando prostaglandina E_1 , en cuyo papel participan las enzimas **isomerasa** y **reductasa**. La síntesis y actuación de las prostalandinas es muy importante, no solamente para mantener los efectos inmunodepresores, favoreciendo de esta manera el mecanismo de acción del EPF, sino que de otra parte tienen un interés muy destacado en el fenómeno de acomodación embrionaria que estudiaremos más adelante.

En las **trompas uterinas**, tras la llegada inmediata del ovidio recubierto del cúmulo oóforo, en este conjunto celular se advierte la formación de varios tipos de prostaglandinas e incluso hormonas. La histidina estimularía la producción de prostaglandina E_1 , por lo que respecta al cigoto (pre-embrión para algunos) es interesante la elaboración de factores de crecimiento: TGF I y el TGF II, que de forma autocrina y paracrina preparan el útero para la implantación. En síntesis los referidos factores de crecimiento se encuentran regulados por **un factor trans denominado OCT-4**. El embrión genera otras sustancias importantes como es el PAF, histidina, serotina, así como el propio EPF que se produce en los primeros estadios, es decir, el Earling Pregnancy Factor, que sigue emitiendo señales en favor de la inmunodepresión.

Otro factor importante que coadyuva la eficacia del EPF es la membrana pelúcida. Se trata de la cubierta exterior del ovocito a la que se ha llamado **célula privilegiada**. El envoltente exterior del ovocito, que se mantiene posteriormente una vez onstituido el cigoto (ovocito fecundado), es una membrana acelular que está integrada por tres planos formados por lipoproteínas, separados por un intermedio con mayor cantidad de agua, de manera que el exterior es de carácter lipotrófico (apetencia por los lípidos) y el interior de carácter hidrotrofico (singular apetencia por el agua). En la super-

ficie externa de la pelúcida se encuentran glucoproteínas como son la CP-1, CP-2 y CP-3, que son sustancias que tienen un papel muy importante. La primera tiene como misión la **ordenación** de los espermatozoides hacia el ovocito, facilitando la conjugación, la segunda la **activación** de los mismos, y la tercera se ocuparía de la **selección**, es decir, la eliminación de aquellos espermatozoides no aptos para la fecundación por condiciones diversas. En principio se pensó que la pelúcida era el origen de la interacción antigénica, de acción fuertemente inmunosupresora y por tanto responsable del efecto favorable (protección del embrión) que ejerce el factor EPF, sin embargo se ha demostrado que el éxito fecundante entre la oveja y la cabra se consigue fácilmente si vaciamos la perúcida de la oveja e introducimos los dos blastómeros de la cabra en la misma, en cuyo caso se establece con normalidad el reconocimiento de la gestación y el éxito de la misma. Posteriormente se ha evidenciado que también tiene lugar el éxito fecundante si inyectamos directamente los blastómeros en la hembra receptora, en cuyo caso no existe la acción inmunodepresora de la perúcida. Esta circunstancia ha puesto en cuestión el papel de la referida membrana en el efecto inmunosupresor y por tanto coadyuvante de la defensa del embrión en el papel fundamental que asume el EPF.

Antes de continuar formulamos la siguiente pregunta: **¿Qué es el EPF?**

El EPF, también llamado **factor temprano** de la gestación, factor inmunosupresor, es perfectamente conocido a partir del año 1970, cuyo hallazgo representó un acontecimiento notable puesto que en él se tenían grandes esperanzas. Este factor aparece en la ratona 4 horas después de la fecundación, en la mujer a los 2 días, en la oveja y en la vaca a las 24 horas. Se ha detectado en todas las especies antes de las 24 horas después de la fecundación y aparece en el suero sanguíneo, que no solamente es un indicador del éxito fecundante sino también de la salud embrionaria, es decir **viabilidad del proceso**. La enorme expectación científica que causó el descubrimiento del EPF se basó fundamentalmente en lo que significaba para **el diagnóstico precoz de la gestación** antes de la implantación.

En relación con la naturaleza molecular del EPF podemos señalar que se ha identificado recientemente con la chaperonina-10 (chaperonina mitocondrial), que sólo se diferencia del propio factor en un aminoácido.

Las chaperonas o **proteínas de inducción térmica** son moléculas que se sintetizan en todas las células y desempeñan un papel vital en los procesos normales de la biología celular, ya que regulan el correcto plegamiento de las proteínas. Cuando este plegamiento no se produce aquellas se convierten en patógenos, tal es el caso de los priones determinantes de la terrible enfermedad de las «*vacas locas*». Se asegura que la normalidad de este proceso permite el plegamiento adecuado de las proteínas para cumplir la correcta acción biológica de estas sustancias. Los niveles de chaperonas se incrementan rápidamente en situaciones de emergencia: estrés celular, calor, inflamaciones, y sobre todo por el efecto activador (dinámica de desarrollo) del embrión. En todo caso las chaperonas son sustancias que actúan en el interior de las células, a diferencia del EPF, sin embargo son capaces de ocupar posiciones extracelulares actuando como factores reguladores de un **crecimiento tridimensional** típico del embrión.

Un aspecto muy importante es la regulación de la producción del EPF. Este factor inmunodepresivo se produce en varios tejidos emitiendo señales muy diferentes. En las plaquetas se encuentra el referido factor pero regulado por el **PAP** (péptido activador plaquetario), mientras que en el ovario se encuentra condicionado a otras sustancias entre las cuales se halla la denominada cigotina (zigotiten), así como la prolactina. También el factor EPF, que es un terrible factor de crecimiento en algunos aspectos, se presenta en las células humorales, siendo uno de los elementos que definen la malignidad de las mismas, su acción parece estar regulada por ciertos estímulos en el ciclo celular.

Los efectos biológicos del EPF son realmente importantes, en todo caso se trata de un factor **de intensa actividad inmunosupresora**, que hace su presencia en el suero sanguíneo a partir de la cronología anteriormente señalada. Lo más importante desde el punto de vista científico aplicativo ha sido el descubrimiento de un test de valoración y por tanto de presencia del referido factor. Se trata de la aplicación del **test de inhibición de formación de rosetas**. El desarrollo del mismo se basa en la producción de rosetas cuando se ponen en reacción los leucocitos de tipo T y glóbulos rojos de carácter heterólogo, de manera que linfocitos T más suero forman rosetas, sin embargo si se adiciona suero de hembras gestantes el EPF contenido en el mismo inhibe la formación de rosetas lo cual detecta la presencia del referido factor. Desde el punto

de vista práctico el descubrimiento del EPF y la valoración del mismo representan una enorme posibilidad que permite el diagnóstico de gestación a las pocas horas del éxito fecundante, de esta manera se trata de un pronóstico de enorme precocidad. Sin embargo, no tiene gran interés puesto que si es cierto que podemos conocer el éxito fecundante a las pocas horas de producirse la fecundación del ovocito, nada podemos asegurar respecto al futuro puesto que existen muchos factores que determinan la llamada muerte embrionaria precoz, con lo cual el diagnóstico no resultaría definitivo como pronóstico de éxito.

En la aplicación de la **inseminación artificial y trasplante de embriones el diagnóstico** precoz de la gestación a partir del EPF es ciertamente importante. Tras la inseminación artificial ganadera podemos saber si el éxito aplicativo ha tenido lugar, con lo cual valoramos la calidad de la técnica, eficacia de los técnicos en la aplicación, material utilizado, etc. Hay que tener en cuenta que la dosis de material espermático procedente de animales donantes de alto valor genético tienen un **precio muy elevado**, por tanto las agencias exportadoras exigirán el valor de su precio desde el momento en que la gestación resulte positiva, puesto que de lo contrario habría dudas de que el material no estuviera en buenas condiciones biológicas o por otra parte se hubiese producido algún fallo tecnológico en la aplicación (responsabilidad del seguro). Desde el punto de vista de trasplante de embriones es igualmente importante saber el éxito de la implantación, puesto que inmediatamente de este proceso ya aparece el EPF en el organismo madre y la técnica en las pruebas de roseta resultarían en este caso negativas, con lo cual se garantizaría que el embrión aplicado estaba en perfectas condiciones, la técnica habría sido correcta y en consecuencia las agencias exportadoras de este material, también de elevado precio, quedarían de esta manera ajustadas en sus pretensiones.

El reconocimiento maternal de la gestación presenta matices propios en las diferentes especies. Se sabe que cuando la mujer no está gestante, en el ovario se elaboran cantidad de oxitocina, prostaglandina F₂ α y relaxina. Estas circunstancias lisan el cuerpo lúteo de una manera regular, dando lugar al ritmo o ciclismo ovárico que es la base del ciclismo sexual. En la mujer el reconocimiento maternal de la gestación se produce con gran precocidad, pero con absoluta seguridad antes de 8-10 días de la fecundación. Se ha observado que la hormona hCG estimula la producción de inhibido-

res de matalo-proteasas repeliendo la llegada de macrófagos, sin embargo estas funciones parece ser que se ejercen a través de las células del cuerpo lúteo, ya que no se han observado receptores para la hCG en los macrófagos. Cuando la gestación se encuentra relativamente avanzada el ovario no resulta necesario. Experimentalmente hemos podido comprobar que la castración de la cerda, cuando aquella ocurre a partir del primer mes de gestación el aborto no se produce.

ASPECTOS BIOLÓGICOS DEL RECONOCIMIENTO MATERNAL DE LA GESTACIÓN - ESTUDIO COMPARADO

El reconocimiento maternal de la gestación en la **especie ovina** tiene peculiaridades muy interesantes. en primer lugar se sabe que inmediatamente después del éxito procreativo (formación del cigoto) aparece la llamada proteína X de Goldkien y colaboradores, que posteriormente ha sido aislada y definitiva como una bovinetrophoblast-protein, de fuerte acción progestopoyética, de manera que la inyección de este producto en animales que se encuentran en reposo sexual (fase L), se mantiene durante varios meses, inhibiendo por tanto el desarrollo cíclico, se trataría por tanto de un protector extraordinario ante la FSH. En este momento se están llevando a cabo investigaciones importantes en el sentido de asegurar respuestas inmunológicas de material (vacunas) a fin de conseguir el éxito procreativo. El planteamiento es el siguiente: después de la inseminación artificial o de trasplante de embriones la inyección de estos productos protectores de la gestación, y por tanto inmunosupresores, acentuarían notablemente el éxito procreativo evitando la repetitividad y por tanto una regulación exacta —casi matemática— de los ciclos, circunstancia de gran perspectiva económica.

El reconocimiento maternal de los óvidos y cápridos tiene una **singularidad** en relación con el resto de los rumiantes. En primer lugar, es precisamente en la especie ovina en la que se descubre el oTP, es decir, la **trofoblatina** (interferón) de carácter proteico y de efecto luteinotrófico secretada por el trofoblasto en contacto con la mucosa uterina, es decir una reacción parecida a la provocada por los virus sobre las células, dando como resultado la liberación del correspondiente interferón. De manera que una vez superado el primer tranche —dificultad— para que el cigoto pueda sobrevivir en virtud a la

RECONOCIMIENTO MATERNA DE LA GESTACION
Conflicto inmunológico materno-cigoto (SHORT - 1969)

REACCIÓN MATERNA

Potenciadores:

- Leucocitos B
- Leucocitos T
- Leuquinas
- Linfoquinas
- Anticuerpos de respuesta ambiental ^{7,10,17}

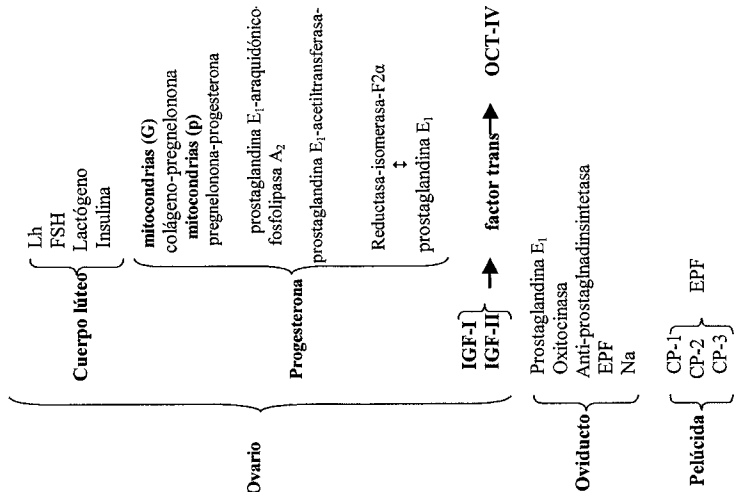
Células NK
(natural killer)



EPP

REACCIÓN DEL CIGOTO

Potenciadores:



acción protectora del EPF, tiene lugar una segunda fase después de haber sido eliminada la membrana pelúcida cuando ya el embrión se encuentra en el útero, en estas circunstancias, hacia el noveno día de la gestación, aparece la referida **oTP trofoblastina**, defensora del embrión, que se mantiene muy activamente como mínimo hasta el día 23 de la gestación, en cuyo momento toma el relevo el proceso citotrofoblástico para continuar la defensa del embrión. En estas especies la implantación tiene lugar hasta el día 15. Las investigaciones de NEPHEW en 1990, permitieron obtener el DNA recombinante de la referida trofoblastina (r-oTP) de acción claramente luteínica y protectora de la gestación. Esta acción, muy eficaz en las referidas especies (óvidos y cápridos), demuestra el hecho de que la cópula frecuente de estos animales vaya generalmente, en un porcentaje muy elevado, acompañada del éxito procreativo, puesto que la muerte embrionaria está garantizada mediante la acción defensiva de estos dos efectos, el EPF y la trofoblastina r-oTP.

El efecto protector sobre el cuerpo lúteo está por otra parte activado mediante un incremento de las células llamadas **mitocondria gigantes**, que transforman el colesterol en pregnelona. Otro tipo de mitocondrias —pequeñas— transformarán la pregnelona en progesterona.

La **flunixin miglumina** es igualmente un protector contra la prostaglandina F2 α . Esta sustancia se utiliza para evitar el aborto amenazante cuando existen crisis de progestopoyesis, utilizándose así mismo como profiláctico después de ciertas exploraciones en las que se teme el desencademamiento del aborto.

El reconocimiento maternal de la gestación de los rumiantes requiere la producción de interferón-TAU. Se sabe que los genes que codifican este interferón se expresan en un corto período de tiempo y alcanzan concentraciones elevadas a los pocos días de gestación, es decir, tras el paso del complejo de la mórula al útero para convertirse en blastocisto, es decir conjunto celular diferenciado en cuyo interior aparece una laguna líquida y células ya distribuidas en dos grupos. Las más pequeñas ocupan posiciones periféricas y son blastogénicas, es decir, formadoras de la placenta y por tanto de los medios de captación de nutrientes, mientras que las de mayor desarrollo se sitúan excéntricamente formando el complejo embrionario (células diferenciadas, oscuras) cuyo carácter fundamental es embriogénico, es decir, formación del embrión tras la diferenciación en las correspondientes hojas blastodérmicas.

El factor TAU posee propiedades antiluteínicas, antivirales, antiproliferativas y un profundo efecto de carácter inmunomodular (depresor). Este interferón se descubre en el año 1987, clasificándolo dentro de la familia de los interderones tipo I que comprende 5 interferones: Alfa, Beta, delta, Gamma y el Tau que es el último que se descubre.

MECANISMO DE ACCIÓN DEL INTERFERÓN TAU

El interferón TAU inhibe la síntesis de receptores (oxitocinasa). De otra parte actúan sobre los receptores Y FNAR-II y suprime los patrones de secreción de prostaglandina. Los referidos factores de crecimiento estimulan el desarrollo (multiplicación) de las células del embrión acelerando el proceso gestacional a fin de librarse de las amenazas de aborto. El interferón TAU estimula la producción de prostaglandina E y la osceopontina que se encuentra relacionada con procesos de adhesión (adhesinas) que favorecen el éxito de la implantación.

Se ha pensado en la utilización del interferón como tratamiento al aborto amenazante, con éxito en planteamientos experimentales, sin embargo en la práctica clínica todavía es un producto caro, difícil de aplicar, ya que actúa a nivel local en el útero, de manera que todavía no ha conseguido desplazar a la progesterona como antiabortivo.

Las investigaciones de L. Bonnardiere y Martal (1991) atribuyen a esas dos formaciones acción de tolerancia inmunológica (depresiva) sobre todo durante el proceso de macrogénesis del embrión. **En el équido** se han descubierto la trofoblastina LIKE (eTP), se trata de un interferón de la misma naturaleza que los anteriormente considerados con relación a la especie humana. Fue estudiado profundamente en 1991 por Zomari, de acción menos eficaz (intensa) que el correspondiente a la especie ovina (máxima intensidad) y del ganado vacuno. Como peculiaridad podemos destacar en esta especie el entramado de las vellosidades coriales que definen las llamadas **copas endometriales** en las que se elaboran hormonas Lh y FSH.

La presencia de las trofoblastinas tiene lugar entre los 14-17 días. Hay que recordar que el embrión de los équidos se encuentra recubierto por una sustancia especial denominado glicocolaxina que

protege a los embriones, tal sustancia dificulta la penetración en los mismos de crioprotectores necesarios para la congelación de los embriones, con lo cual este fenómeno resulta muy delicado.

ACOMODACIÓN EMBRIONARIA

El fenómeno de la acomodación es muy importante en las **hembras pluritocales** (cerda, perra, gata, etc.) y está definido fundamentalmente por la acción de las prostaglandinas $F2\alpha$ y E-I a través de las correspondientes señales que cada una de ellas emite para definir el lugar donde ha de producirse la implantación. Este fenómeno se resuelve mediante el juego endocrino, de que hablamos anteriormente, referente a la posibilidad de que la prostaglandina $F2\alpha$ de acción impulsora (desplazamiento) sea anulada en el momento oportuno por el efecto de la prostaglandina E_1 , es decir, **fijadora y estabilizadora** de la posición del embrión. Las enzimas correspondientes motivan la génesis de una y otra prostaglandina así como sus efectos.

La actuación de las uniones GAP's tiene importante papel en este mecanismo. En los bóvidos el embrión se sitúa en la base del cuerno derecho y en los équidos en la del izquierdo, en cuyo fenómeno participa la actividad coordinadora de estímulos mecánicos de las uniones GAP's.

Las alteraciones en la **acomodación embrionaria** genera acumulos irregulares entre los embriones, determinantes de malformaciones y generalmente de abortos. En la cerda, hembra pluritocal de máxima intensidad, en las gestaciones a 10 embriones aquellos se sitúan equidistantemente; y si es cierto que los últimos acomodados al final de los cuerpos adquieren menor desarrollo es un fenómeno relacionado con la intensidad de la circulación sanguínea que reciben.

MUERTE EMBRIONARIA PRECOZ

Desde el punto de vista clínico admitimos cuatro tipos de muerte embrionaria precoz:

- **Muerte embrionaria de tipo 1.** Se refiere al fracaso de la fertilización ocurrido a nivel blastocitario, es decir, en el

ambiente oviductal. La protección del blastocisto es de carácter humoral, compatibilidad o incompatibilidad inmunológica (prevalencia entre células NK y el EPF).

- **Muerte embrionaria de tipo 2.** Se trataría del incidente producido a nivel blastocitario, es decir, ya en el ambiente uterino. La defensa del blastocisto corre a cargo de las trofoblastinas, interferones específicos de la especie.
- **Muerte embrionaria de tipo 3,** que corresponde a nivel citotrofoblástico en el ambiente uterino. en este caso la defensa del embrión es de carácter humoral, trofobástico y maternal.
- **Muerte embrionaria tipo 4,** que hace referencia a la muerte fetal, es un proceso muy avanzado —tardío— del cual no nos vamos a ocupar puesto que concurren muchas circunstancias que escapan de la defensa inmunológica del proceso gestacional.

Entre las causas predisponentes a la muerte embrionaria precoz la más importante es la reacción inmunológica y anteriormente comentada: **nivel nutricional de los procreadores, lactopoyesis, comportamiento del lactante, gestación gemelar, insuficiencia placentaria, shock emocional,** patologías del endometrio y facrotres genéticos.

CONCLUSIONES

El reconocimiento maternal de la gestación se desarrolla en 4 fases mediante sistemas diferentes. La **primera fase**, de carácter muy precoz, tiene lugar aproximadamente a las 2 horas en el caso de la rata, a las 24 horas en los rumiantes y a las 36 horas en la mujer como muy tarde. Comienza con emisión de señales por parte del cigoto, cuyo punto de partida es la acción de los antígenos espermáticos inoculados por el núcleo del espermatozoide mismo.

La **segunda fase** de actuación tiene lugar cuando el cigoto ha pasado a la válvula de KOK por el efecto dilatador de la prostaglandina E y se encuentra en el ambiente uterino. Lo primero que sucede es que el blastocisto, ávido de agua, pone en marcha una serie de sistemas a través de los cuales pasa la misma por la pelúcida, incitado por las siguientes causas: puesta en marcha de una **bomba sodio/potasio** ATPasa que incorpora cantidades notables de agua,

efecto de la **presión oncótica** en el interior del embrión, que atrae también cantidad de agua y, en definitiva, se forma el blastocisto, es decir, conjunto celular con una laguna líquida interna que adquiere tal desarrollo que inevitablemente induce a la ruptura de la perúcida, en cuyo momento se pone en contacto la capa externa del complejo embrionario (trofoblasto) con la mucosa uterina madura, generando una respuesta (replicación) en la que se produce un interferón, de la misma manera que ocurre en las enfermedades víricas con motivo del ataque de estos agentes sobre la respectiva célula blanco.

Un **tercer mecanismo** de la defensa del producto de la gestación ocurre cuando se forma el **citotrofoblasto**, es decir, la fijación del complejo embrionario sobre la mucosa uterina. En esta circunstancia podemos decir que prácticamente la defensa gestacional tiene lugar en base a elementos móviles (celulares) que se interponen entre el complejo embrionario y la mucosa modificada. Este tercer mecanismo se caracteriza por la presencia de auténtica barreras celulares, capaces de frenar a las células agresivas (Natural killer) y otros agentes que actúan en la misma dirección. Esta barrera — Plaleter Activating Factor— está integrada por células linfocitarias que han llegado a la desidia anulando las posibilidades de ataque destructivo de las defensas maternas anti-embrión.

BIBLIOGRAFÍA

- AMOROSO, E. C. (1981): *Viviparity*. In: GLASSER, S. R., BULLOCK, D. W. (eds.): *Cellular and Molecular aspects of implantation*, Plenum Press, New York, 3-25.
- ALLEN, W. R. (2001): «Fetomaternal interactions ad influences during equine pregnancy». *Reproduction*, 121: 513-527.
- AULETTA, F. J., FLINT, A. P. F. (1988): «Mechanisms controlling corpus luteum function in sheep, non human primates and women, especially in relation to the time of luteolysis». *Endocr. Rev.*, 9: 88-106.
- ASHKAR, A. A., DI SANTO, J. P., CROY, B. A. (2000): «Interferon gamma contributes ot initiation of uterine vascular modification, decidual, integrity, and uterine natural killer cell maturation during normal murine preganancy». *Journal of Experimental Medicine*, 192: 259-270.
- BAZER, F. W., THATHCHER, W. W. (1977): «Theory of maternal recognition of preganancy in swine based on oestrogen controlled endocrine versus exocrine secretion of prostaglandim F2 α by the uterine endometrium». *Prostaglandins*, 14: 397-401.
- BOULTON, M. I., MCGRATH, T. J., GOODE, J. A., BROAD, K. D., GILBERT, C. L. (1996): «Changes in content of mRNA encoding oxytocim in the pig uterus

- during the oestrous cycle, pregnancy, at parturition and in lactational anoestrus». *Journal of Reproduction and Fertility*, 108: 219-227.
- CHANTAKRUS, S., MILLER, C., ROACH, L. E. KUZIEL, W. A., MAEDA, N., WANG W. C., EVANS, S. S., CROY, B. A. (2002): «Contributions from self-renewal and trafficking to the uterine NK cell population of pregnancy». *Journal of Immunology*, 168: 22-28.
- ESPINOSA VELÁZQUEZ, E. (1982): *Fisiopatología entre las relaciones madre y complejo embrionario fetal*. Congreso Internacional de Reproducción Animal Luso-Portugal.
- (1993): «El GnRH en la patología de la reproducción bovina». *I Congr. Nac. de Pat. Bov.*, 13-21.
- FLINT, A. P. F., SHELDRIK, E. L. (1982): «Ovarian secretion of oxytocin is stimulated by prostaglandins». *Nature*, 297: 587-588.
- HANSEN, T. R., AUSTIN, K. J., PERRY, D. J., PRU, J. K., TEIXEIRA, M. G., JOHNSON, G. A. (1999): «Mechanism of action of interferon-tau in the uterus during early pregnancy». *Journal of Reproduction and Fertility*, Supplement, 54: 329-339.
- LAMMING, G. E., WATHES, D. C., FLINT, A. P. F., PAYNE, J. H., STEVENSON, K. R., VALLET, J. L. (1995): «Local action of trophoblast interferons in suppression of the development of oxytocin and oestradiol receptors in ovine endometrium». *Journal of Reproduction and Fertility*, 105: 165-175.
- MARTAL, J., ASSAL, E., ZOUARI, K., HUYNH, L., CHENE, N., REINAUD, P., CHARPIGNY, G., CHARLIER, M. (1992): *function endocrine des interferons embryonnaires*, 8.º Rem, AETE, 67-77.
- MARTAL, J., CHENE, N. (1991): «Functions of embryonic interferons and of the main serum proteins specific of pregnancy». In: CEDARD, L. (ed.): *Placental signals, trophoblast research*, University of Rochester Medical Center, New York, 6.
- PÉREZ PÉREZ, F. (1994): *Muerte embrionaria. Reconocimiento material de la gestación*, t. LXI, Real Academia Nacional de Medicina.
- WEBER, J. A., FREEMAN, D. A., VANDERWALL, D. K., WOOD, G. L. (1991): «Prostaglandin E2 secretion by oviductal transport-stage equine embryos». *Biology of Reproduction*, 45: 540-543.
- WOODING, F. B. P. (1982): «The role of the binucleate cell in ruminant placental structure». *Journal of Reproduction and Fertility*, Supplement, 31: 31-39.

**DERIVADOS EPITELIALES DEL SURCO
TRANSVERSAL DEL STOMODEUM:
GLÁNDULA PARÓTIDA Y ÓRGANO DE CHIEVITZ**
*EPITHELIAL DERIVATES OF THE TRANSVERSAL
GROOVE OF THE STOMODEUM:
PAROTID GLAND AND JUXTAORAL ORGAN*

Por el Ilmo. Sr. D. JOSÉ RAMÓN MÉRIDA VELASCO

Académico Correspondiente

Resumen

Se realiza un estudio en humanos de los estadios iniciales del desarrollo de estructuras derivadas del epitelio del surco transversal de la boca primitiva. En el estadio 16 de O'Rahilly aparece la condensación epitelial, esbozo del órgano de Chievitz, mientras que el esbozo parotídeo se observaba en el estadio 18 de O'Rahilly. Las relaciones con el mesénquima y su situación topográfica definen a estas estructuras.

Abstract

A study was carried out in humans on the initial developmental stages of structures derived from the epithelial transversal groove of the primitive mouth. In O'Rahilly's stage 16, an epithelial condensation can be observed, the anlage of Chievitz's organ, while the anlage of the parotid gland was observed in O'Rahilly's stage 18. These structures are defined by their relationships with the mesenchyme and with their topographical location.

INTRODUCCIÓN

A partir del epitelio de la boca primitiva se desarrollan las glándulas salivares. En orden cronológico la primera en desarrollarse es la glándula submandibular, posteriormente se observa la diferenciación de las glándulas parótida y sublingual (Martínez y cols., 1991). El esbozo parotídeo está representado por la proliferación de células epiteliales que se invaginan en la mesénquima del surco transversal de la boca primitiva.

Precisamente, en vecindad al esbozo parotídeo, el histólogo danés J. H. Chievitz en 1885, describió en un embrión de 15 mm «*una cuerda epitelial sólida cercana al conducto parotídeo*». A partir de entonces esta estructura se denominó «Órgano de Chievitz».

Weishaupt (1911), tras el estudio en 24 especímenes humanos, observó el órgano de Chievitz en especímenes de 30 a 310 mm. de longitud VC. No obstante él no pudo localizar esta estructura en 4 embriones (13,5; 2 de 18 y 25 mm.) y en un feto de 35 mm. sólo lo presentaba en su lado izquierdo. Él consideró a esta estructura como una rama medial del conducto parotídeo, de ahí que la denominase como «*ramus mandibulares ductus parotidei*».

Schulte (1913) la denominó «*inclusión orbital*» y Brachet (1919) «*tracto bucofaríngeo*».

Todas las descripciones fueron revisadas en un excelente trabajo publicado por Ramsay en 1935. Este autor señaló que «*en el embrión humano, en el fondo del surco bucal, aparecen dos estructuras constantes, el órgano de Chievitz y el anlage de la parótida*». Y continúa «*el órgano aparece primero (8-11 mm. de longitud), de ahí que haya escapado a muchos investigadores e incluso haya sido equivocado y descrito como el anlage de la parótida*».

El autor que más ha estudiado el órgano de Chievitz es Zenker. Éste desde 1953 realiza una serie de trabajos, analizando esta estructura tanto en humanos como en otras especies (Zenker, 1953, 1955; Zenker y Halz, 1953; Zenker y cols., 1961; Zenker y Salzer, 1961; Salzer y cols., 1968; Müller y Zenker, 1981). A partir de este autor esta estructura recibe el nombre de Órgano Yuxtaoral y es descrito en el apartado del aparato digestivo en la reciente publicación de la Nómina Anatómica (FCAT, 1998). A pesar de estos antecedentes aún hoy en día, presenta una naturaleza y significación oscura tal y como revelan recientes artículos (Pantanowitz y Balogh, 2003; Ide y cols., 2003), e incluso algunos autores siguen confun-

diendo el origen del órgano de Chievitz con el anlage de la glándula parótida.

La importancia de esta estructura desde el punto de vista anatómico quirúrgico ha sido reseñada por D'Andrea y cols. (1999). El conocimiento de la existencia de esta estructura epitelial es necesario para evitar confusiones con un carcinoma en esta región (Lutman, 1974; Eversole y Leyder, 1978; Danforth y Baughman, 1979; Tschen y Fechner, 1979, Jensen y col., 1979; Mikó y Mónar, 1981; Bénateau y cols., 2003).

MATERIAL Y MÉTODOS

Se han estudiado 25 embriones humanos de la Colección del Instituto de Embrionología de la Universidad Complutense de Madrid comprendidos entre 9 y 31 mm. de longitud VC (Estadio 16-23 de O'Rahilly). Todos los especímenes fueron fijados en formol al 10 % e incluidos en parafina. Las secciones fueron de 7-10 micras, dependiendo del tamaño del embrión. La tinción se realizó siguiendo a MacManus y Mowry (1968) con hematoxilina eosina y azan.

El estudio se realizó con un microscopio Nikon Eclipse 400 con cámara digital DXM 1200 acoplado a un PC Pentium IV.

RESULTADOS Y DISCUSIÓN

Durante el estadio 16 de O'Rahilly aparece en el fondo del surco transversal de la boca primitiva una condensación epitelial en relación con el nervio mandibular, para nosotros corresponde a la región prospectiva del órgano de Chievitz (figs. 1 y 2). Durante el estadio 18 de O'Rahilly (embriones de 16-17 mm. de longitud VC), aparecía una invaginación epitelial, a modo de gota pendiente rodeada de mesénquima condensado. Tras su invaginación se dispone dorsal, lateral, craneal lo que conlleva que se relacione con el músculo masetero. De igual forma esta migración glandular le llevará en el curso del desarrollo a mantener relaciones con el nervio facial.

Coincidimos con Ramsay (1935) al señalar en embriones del estadio 16 de O'Rahilly el área prospectiva del órgano de Chievitz. Pensamos que el desconocimiento de la existencia de esta estructu-

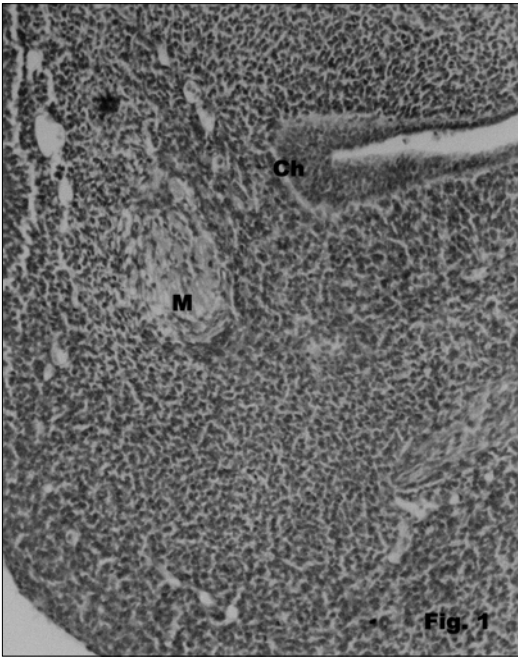


FIG. 1.—Embrión Humano OS-1 (11 mm. de longitud VC; Estadio 16 de O'Rahilly). Sección transversal. Durante este espacio aparece en el fondo del surco transversal del stomodeum la condensación epitelial que corresponde al área prospectiva del órgano de Chievitz (Ch). M, nervio mandibular.

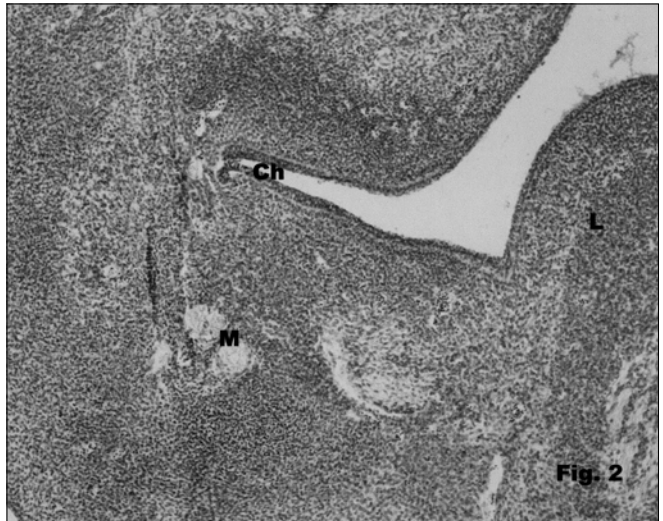


FIG. 2.—Embrión Humano PA (17 mm. de longitud VC; Estadio 19 de O'Rahilly). Sección transversal. Durante este espacio se produce la invaginación del esbozo del órgano de Chievitz (Ch). M, nervio mandibular; L, lengua.

ra unido a la vecindad en el origen de la glándula parótida, ha sido la génesis en la dificultad en la localización de su origen y en la escasez de estudios sobre la misma, ya que la mayoría de las ocasiones ha podido ser confundida con el esbozo de la glándula parótida. Resaltamos como en la 36.^a edición de la Anatomía de Gray (Williams y Warwick, 1985) se expone: «*La glándula parótida puede reconocerse en embriones humanos de 8 mm. de longitud, como un surco que discurre dorsalmente desde el ángulo de la boca, entre el arco mandibular y el proceso maxilar. El surco que se convierte en tubo, pierde su conexión con el epitelio de la boca (excepto en su extremo ventral); y crece dorsalmente en el espesor de la mejilla*».

Un hecho diferenciativo importante entre ambas estructuras es su relación con el mesénquima en el que se invaginan. Mientras que el mesénquima que rodea al órgano de Chievitz no mostraba condensación alguna, el mesénquima que rodeaba al esbozo glandular mostraba una notable condensación tal y como señalan algunos autores (Rodríguez y cols., 1984; García y cols., 1991). Esta condensación mesenquimal también era importante en otros territorios craneofaciales, origen de glándulas (Sanz y cols., 1984; De la Cudra y cols., 2003).

La importancia del mesénquima en el desarrollo de las glándulas salivares ha sido señalada (Lowenkron, 1930; Sanz y cols., 1984; García y cols., 1991). Desde los iniciales estudios de Grobstein (1953, 1967) se ha considerado que la glándula submandibular es el ejemplo clásico de la inducción mesenquimal sobre el epitelio. La glándula se desarrolla a partir del epitelio, estando rodeada de mesénquima condensado. La interacción condicionó la formación de brotes a partir del esbozo epitelial sólido (Ball, 1974).

Nosotros consideramos que su diferente horario morfológico así como su situación topográfica permite diferenciar a estas estructuras durante el desarrollo.

AGRADECIMIENTOS

Este trabajo se ha realizado con el Proyecto de Investigación del FIS P103/0275.

BIBLIOGRAFÍA

- BALL, W. D. (1974): «Development of the rat salivary glands. III. Mesenchymal specificity in the morphogenesis of the embryonic submaxillary and sublingual glands of the rat». *J. Exp. Zool.*, 188: 277-288.
- BÉNATEAU, H.; RIGAU, V.; COMOZ, F.; BENCHEMAN, Y.; GALATEAU, F.; COMPÈRE, J. F. (2003): «Tumour of the juxtaoral organ. Case report and literature review». *Int. J. Oral. Maxillofac. Surg.*, 32: 101-103.
- BRACHET, A. (1919): «Sur le tractus bucco-pharyngien, organe de Chievitz "orbital inclusion"», *CR. Soc. Biol.*, 71: 923-925.
- CHIEVITZ, J. H. (1885): «Beiträge sur Entwicklungsgeschichte der Speicheldrüsen», *Arch. Anat. Physiol.*, 9: 401-436.
- D'ANDREA, V.; MALINOVSKY, L.; BIANCHI, F.; SPYRON, M.; DIBRA, A.; MALINOVSKA, V. y cols. (1999): «The Chievitz yuxtaparotid organ». *G. Chir.*, 20: 213-217.
- DANFORT, R. A.; BAUGHMAN, R. A. (1979): «Chievitz's organ: a potential pitfall in oral cancer diagnosis». *Oral Surg. Oral. Med. Oral. Pathol.*, 48: 231-236.
- DE LA CUADRA, C.; PECES-PEÑA, M. D.; MÉRIDA-VELASCO, J. R. (2003): «Morphogenesis of the human lacrimal gland». *J. Anat.*, 203: 531-536.
- EVERSOLE, L. R.; LEIDER, A. S. (1978): «Maxillary intraosseous neuroepithelial structures resembling those seen in organ of Chievitz». *Oral Surg. Med. Oral Pathol.*, 46: 555-558.
- FEDERATIVE COMITÉ ON ANATOMICAL TERMINOLOGY (1998): *Terminología Anatómica*. Thieme, Stuttgart.
- GARCÍA, J. D.; MÉRIDA, J. A.; ESPÍN, J.; SÁNCHEZ, I. (1991): «Development of the parotid gland. II. Organization of the capsule». *Eur. Arch. Biol.*, 102: 25-32.
- GROBSTEIN, C. (1953): «Epithelio-mesenchymal specificity in the morphogenesis of mouse sub-mandibular rudiments in vitro». *J. Exp. Zool.*, 124: 383-413.
- GROBSTEIN, C. (1967): «Mechanisms of organogenetic tissue interactions». *Natl. Cancer. Inst. Monogr.*, 26: 279-299.
- IDE, F.; MISHIMA, K.; SAITO, I. (2003): «Melanin pigmentation in the juxtaoral organ of Chievitz». *Pathology International*, 53: 262-263.
- JENSEN, J. L.; WUERKER, R. N.; CORRELL, R. W.; ERICKSON, I. O. (1979): «Epithelial islands associated with mandibular nerves». *Oral. Surg.*, 48: 226-230.
- LOWENKRON, H. (1930): «Über die Entwicklung des Bindegewebes der groben. Mundspeicheldrüsen bei Menschlichen Embryonen». *Z. Anat. Entwickl. Gesch.*, 93: 370-385.
- LUTMAN, G. B. (1974): «Epithelial nests in Intraoral sensor nerve endings simulating perineural invasion in patients with oral carcinoma». *Am. J. Clin. Patrol.*, 61: 275-284.
- McMAMUS, J. F. A., MOWRY, R. W. (1968): *Técnica histológica*, Madrid, Atika, S.A.
- MARTÍNEZ, G.; CALTABIANO, C.; LEONARDI, R.; CANTARELLA, M. I. (1991): «Studio isto-ontogenetico sulle Ghiandole salivari Maggiore e dell'organo du Chievitz». *Stomat. Medit.*, 1: 33-37.

- MIKÓ, T.; MOLNÁR, P. (1981): «The juxtaoral organ-a pitfall for pathologists». *J. Pathology*, 133: 17-23.
- MÜLLER, E.; ZENKER, W. (1981): «Enzyme-Histochemistry of the Justaoral Organ in man («organ of Chievitz»». *Histochemistry*, 71: 279-290.
- PANTANOWITZ, L.; BALOGH, K. (2003): «Significance of the juxtaoral organ (of Chievitz). *Head Neck*, 25: 400-405.
- RAMSAY, A. J. (1935): «Persistence of the organ or Chievitz in the human». *Anat. Rec.*, 63: 281-293.
- RODRÍGUEZ, J. F.; CABAÑAS, D.; MÉRIDA, J. R.; SANZ, J. V. (1984): «Sistematización de la glándula submandibular». *Trab. Inst. Embriol.*, 2: 1-13.
- SALZER, G. M.; STOCKINGER, L.; ZENKER, W. (1968): «Die Ultrastruktur des Justaoralen Organs der Ratte». *Z. Zellforsch*, 62: 829-854.
- SALZER, G. M.; ZENKER, W. (1968): «Veränderungen am Juxtaoralen Organ der Ratter nach thypophysektomie». *Z. Zellforsch*, 84: 72-86.
- SANZ, J. V.; RODRÍGUEZ, J. F.; MÉRIDA, J. R.; CABAÑAS, D.; JIMÉNEZ, J. (1984): «Sistematización organogenética de la glándula parórida». *Trab. Inst. Embriol.*, 2: 18-28.
- SCHULTE, H. W. (1913): «The development of the salivary glands in man. Contributions to the Anatomy and development of the salivary glands in the mammalian». *Studies in Cancer and Allied Subjects*, 4: 25-72.
- TSCHEN, J. A.; FECHNER, R. E. (1979): «The juxtaoral organ of Chievitz». *Am. J. Surg. Pathol.*, 3: 147-150.
- WEISHANPT, E. (1911): «Ein rudimentärer seitengang des Ductus parotideus. Beitrag zur vergleichenden Entwicklungsgeschichte der Mundspeicheldrüsen». *Arch. Anat. Pflügers Arch. Ges. Physiol.*, 11-34.
- WILLIAM, P. L.; WARWICK, R. (1985): *Gray Anatomía*, tomo III, 36.^a ed., Barcelona: Salvat Editores.
- ZENKER, W. (1953): «Organ bucco-temporale (Chievitz'schen Organ), ein nervös epitheliales organ beim Menschen». *Anat. Anz.*, 100: 257-265.
- ZENKER, W.; HALZL, L. (1953): «Beigrag Zur entwicklung des Chievitz'schen Organ beim Menschen». *Z. Anat Entwickl Gesch*, 117: 215-236.
- ZENKER, W. (1955): «Das "spatium buccotemporale" und die anderen Fascienräume der tiefen seitlichen Gesichts region». *Z. Anat. Entwickl Gesch*, 118: 371-390.
- ZENKER, W.; MAYR, R.; WIDHALM, L. S.; SALZER, G. M. (1961): «Einige histochemische Untersuchungen am Chievitz'schen Organ». *Acta Anat.*, 45: 164-176.
- ZENKER, W.; SALZER, G. M. (1961): «Die Histologie des Chievitz'schen Organs». *Acta Anat.*, 44: 286-321.

INTERVENCIONES

Prof. Campos Muñoz

Es para mí una satisfacción intervenir en esta sesión para comentar la brillante aportación que ha realizado el Prof. José Ramón

Mérida Velasco. En primer lugar, quiero señalar que hemos asistido a una descripción magistral sobre el desarrollo de los derivados epiteliales del surco transversal del stomadeum, en la que el Prof. Mérida ha hecho un especial hincapié en el denominado órgano de Chievitz; un órgano, poco conocido, cuya ubicación, relaciones topográficas y desarrollo histogenético queda para mí mucho más claro y sistematizado después de su intervención.

Quiero destacar muy especialmente que la investigación realizada lo ha sido en material humano, lo que confiere un valor añadido muy importante a su aportación. A ello ha contribuido, sin duda, la excelente colección de embriones humanos que posee el Instituto de Embriología de la Universidad Complutense, que tanto ha impulsado el Prof. Jiménez Collado, Académico Secretario de nuestra Institución, del que el Prof. Mérida Velasco es uno de sus más brillantes discípulos.

Sobre la naturaleza del órgano de Chievitz, creo que es interesante destacar la rica vascularización a la que ha hecho referencia el Prof. Mérida, así como su constante relación con las estructuras nerviosas. Ello lo convierte en un órgano con posible resultado neuroendocrino, en el que habría que estudiar y sistematizar las secreciones de sus células epiteliales. A mi parecer es importante comparar la existencia de este órgano constituido por islotes o nódulos celulares dispersos, originados a partir del epitelio del surco transversal, con aquellas otras estructuras nodulares de origen epitelial, como los nódulos de Malassez, presentes en la región y también secretores de distintos tipos de sustancias entre las que se incluyen las prostaglandinas. Por otra parte, algunas de las características presentadas recuerdan los corpúsculos carotideos, receptores descritos estructuralmente en su día por D. Fernando de Castro —académico que fue de esta casa—, los cuales poseen características muy semejantes a las que se han descrito en la exposición. En la investigación futura sobre la actividad funcional del órgano de Chievitz estará la definitiva respuesta a las comparaciones estructurales, muy genéricas, que acabo de comentar.

Finalmente, quiero señalar que estoy de acuerdo con el profesor Mérida en su apreciación de que sólo conociendo la estructura normal podemos llegar a un diagnóstico anatomopatológico correcto, dado que la presencia de islotes celulares en la región distribuidos cordonalmente pudieran ser interpretados de forma errónea como extensión de un proceso tumoral. No es infrecuente que patólogos no experimentados lleguen a considerar lesiones tumorales invasi-

vas a estructuras ortotípicas de una determinada región, que son sólo poco conocidas o incluso desconocidas para algunos de ellos. Me refiero, por ejemplo, a los senos de Aschoff Rokitansky de la vesícula biliar que algún patólogo joven ha diagnosticado erróneamente como una lesión. Insistir en la caracterización del órgano de Chievitz, en su función y en su presencia normal entre las estructuras nerviosas, constituye, como antes he indicado, un verdadero reto de futuro. Reitero mi felicitación al Prof. Mérida y espero con mucho interés sus futuras aportaciones en este campo.

Prof. Reinoso Suárez

Tengo que confesar que el profesor Campos ha dicho algunas de las cosas que yo querría comentarle sobre su conferencia y que no voy a repetir. Sin embargo, no he querido dejar de intervenir por varias razones. En primer lugar, por felicitar a mi querido amigo y paisano profesor Mérida por su brillante exposición. No sólo por la belleza de la iconografía, tanto de preparaciones embriológicas como de disecciones, sino también por la cadencia, elegancia, suavidad y claridad en la exposición. Igualmente quiero felicitarlo por traer a esta Academia un trabajo experimental de investigación básica, aunque no esté terminado. Una vez más se demuestra que la mejor investigación aplicada es la investigación básica bien realizada, como afirmaba no hace mucho el Premio Nobel profesor David Hubel.

Y para terminar una pregunta: No me ha quedado claro cuál es la posible misión de este órgano de Chievit. Esas fibras que parece lo abordan ¿de qué naturaleza son? ¿Se ha visto algún tipo de terminales?

De nuevo mi felicitación.

Prof. Lucas Tomás

Debemos reconocer la calidad enorme de la iconografía presentada por el Profesor Mérida, que en esta ocasión no solamente nos ha permitido ver la iconografía estática estricta, sino también la parte dinámica gracias a la cual han podido abordar ciertas estructuras que habitualmente no habíamos conocido.

Aparte de esta brillantísima presentación, creo que lo importan-

te es el contenido de la conferencia en que el Profesor Mérida hace un análisis de ciertas estructuras ectodérmicas del macizo maxilofacial que están descritas pero de forma muy sucinta y a las que no se ha hallado todavía la razón de su existencia ni el significado de su función. Está claro que de la función poco se va a poder inferir, pero sí es muy útil que se encuentre la razón de la existencia así como el momento en que dejaron de estabilizarse o atrofiarse.

En cualquier caso, pienso que en el macizo maxilofacial y en el cuello existen suficientes restos epiteliales como para pensar que este tipo de estructuras u órganos han existido y han dejado de tener una razón de ser deteniendo su crecimiento o bien atrofiándose. La presencia de quistes a partir de restos residuales epiteliales es un hecho evidente para aquellos que trabajamos en el área maxilofacial. Sin embargo, le pregunto al Profesor Mérida si piensa que el Órgano de Chievitz podrá ser el causante de ciertos quistes intraóseos puros de los maxilares que no están en relación con el sistema dental y a los que venimos llamando desde siempre quistes primordiales o bien a otros grupos de quistes posiblemente más frecuentes en el maxilar superior. Lo digo porque en el análisis histológico del quiste extirpado no tenemos datos suficientes para saber cuál es el órgano o la estructura de que deriva el quiste extirpado y bien pudiera ser que sean de estos restos epiteliales de los que hoy nos ha hablado tan brillantemente.

Me gustaría conocer la opinión del Profesor Mérida sobre este particular.

Prof. Jiménez Collado

El estudio y evolución de los derivados epiteliales del stomodeum es en la actualidad materia de minuciosos análisis en sus períodos embrionario y fetal, pues viene a aceptarse que la alteración en etapas iniciales del desarrollo, condiciona a modo de «factores inductores» la presencia de graves patologías; de este conjunto de derivados, la glándula parótida es tal vez la más estudiada.

Hace escasamente diecinueve meses, se ha celebrado una reunión internacional en el seno de la Developmental Association para analizar los estadios diferenciativos, evolución y alteraciones del epitelio stomodeal y de sus derivados. Todos habíamos aceptado como esbozo inicial parotídeo el agrupamiento celular que hoy nos de-

muestra de modo claro y terminante el Prof. Mérida Velasco como órgano de Chievitz, que si bien era conocido como «cuerda epitelial sólida al conducto parotídeo», prácticamente lo interpretábamos como parte integrante o dependiente del esbozo epitelial parotídeo.

El magnífico estudio descriptivo, análisis citoimmunoquímico y ultraestructural que nos ha presentado el Prof. Mérida Velasco es fundamental no sólo por dar conocimiento y especificidad a una evidente estructura diferenciada, sino para evitar confundirla en la clínica con los carcinomas mucopidermoides de esta glándula.

Mi más sincera felicitación.

CONTESTACIÓN DEL PROF. MÉRIDA VELASCO

En primer lugar, quiero agradecer vivamente la intervención y amables palabras de los señores académicos.

En cuanto a la acertada intervención del Prof. Campos, solamente señalar que la posibilidad de secreción neuroendocrina, por parte de las células epiteliales del órgano de Chievitz, ya había sido señalada por el grupo Zenker, pero ellos no llegaron a resultados concluyentes. En este aspecto, nosotros sí que hemos señalado la enorme vascularización de esta estructura a lo largo del desarrollo y en adultos, tal y como ha recogido el Prof. Campos.

Como no podía ser de otra forma, el Prof. Reinoso, maestro de las neurociencias, pregunta qué tipo de fibras son las que abordan el órgano de Chievitz. En la literatura no se indica el tipo de fibras, e incluso hay resultados contradictorios con análisis inmunohistoquímico. Nosotros, como primer paso en nuestro trabajo, hemos puesto de manifiesto la inervación del órgano de Chievitz mediante anticuerpos contra neurofilamentos. La mayoría de los autores señalaron que la función de este órgano es la de un mecanorreceptor especializado.

PALABRAS FINALES DEL PROF. ARMIJO VALENZUELA

Los Señores Académicos que han intervenido en esta Sesión han dado muestra de su alta formación y extraordinarios conocimientos científicos.

Creo conveniente destacar, en cuanto al Prof. Félix Pérez Pérez, su calidad oratoria y su extraordinaria memoria que le permite dar una

excelente comunicación sin necesidad de notas, apuntes o guiones. A este respecto puedo recordar que cuando el Prof. Pérez Pérez llegó a la Cátedra de Madrid, en 1967, sus alumnos quedaron sorprendidos al comprobar que este Profesor pasaba lista de memoria y al poco tiempo conocía perfectamente a sus más de ochenta alumnos.

En relación con la excelente comunicación que acabamos de escuchar, es destacable la importancia del tema tratado en clínica humana y en economía pecuniaria. El diagnóstico precoz, a las pocas horas o días, del éxito fecundante, es de un interés fascinante.

En cuanto a la segunda comunicación, presentada por el Prof. José Ramón Mérida Velasco, se trata con el mayor detenimiento una estructura no bien estudiada y, con frecuencia, confundida con la glándula parótida.

Los estudios del Prof. Mérida, pionero en esta materia, abren una perspectiva de investigación básica y clínica de gran interés, especialmente relacionada con el tema cada vez más complejo de los tumores mixtos de parótida.

Nuestra felicitación a estos dos excelentes Comunicantes que han dado brillantez y alta significación científica a esta sesión académica. Se levanta la sesión.