

CASO CLÍNICO

TUBERCULOSIS GANGLIONAR EN LA TOMOGRAFÍA POR EMISIÓN DE POSITRONES/TOMOGRAFÍA AXIAL COMPUTARIZADA CON 18F-FLUORDEXOSIGLUCOSA, A PROPÓSITO DE UN CASO

NODAL TUBERCULOSIS ON POSITRON EMISSION TOMOGRAPHY/COMPUTED TOMOGRAPHY WITH 18F-FLUORDEXOSIGLUCOSE, A CASE REPORT

Maglen Katherine Meneses Navas¹; Patricia Romero Fernández¹; María Nieves Cabrera Martín¹; Aida Ortega Candill¹; José Luis Carreras Delgado¹

¹ Departamento de Medicina Nuclear. Hospital Clínico San Carlos. Madrid, España.

Palabras clave:

Tuberculosis ganglionar; Adenopatías mediastínicas; Tomografía por emisión de positrones.

Keywords:

Lymph node tuberculosis; Mediastinal adenopathies; Positron emission tomography.

Resumen

La tuberculosis es una enfermedad infecciosa, causada por el bacilo *Mycobacterium tuberculosis*. La enfermedad extrapulmonar puede ocasionar síntomas y signos inespecíficos lo que dificulta la sospecha diagnóstica.

Se presenta el caso de un varón con antecedentes oncológicos en remisión completa, al que se diagnostica tuberculosis ganglionar, después de ingresar en nuestro hospital por presentar fiebre, disnea y dolor centro torácico. Se solicita una Tomografía por Emisión de Positrones/Tomografía Axial Computarizada con ¹⁸F-fluorodexosiglucosa; que mostró múltiples conglomerados adenopáticos mediastínicos con intensa captación del radiotrazador, donde sugieren descartar malignidad.

La tuberculosis ganglionar activa mostrará aumento de la actividad metabólica con la Tomografía por Emisión de Positrones/Tomografía Axial Computarizada con ¹⁸F-fluorodexosiglucosa, lo que podría dificultar el diagnóstico diferencial con tumores malignos u otras enfermedades granulomatosas, como en el caso de nuestro paciente. Por lo tanto es importante tener en cuenta la tuberculosis ganglionar como diagnóstico diferencial en pacientes con adenopatías sospechosas de malignidad.

Abstract

Tuberculosis is an infectious disease, caused by the *Mycobacterium tuberculosis* bacillus. Extrapulmonary disease can cause nonspecific symptoms and signs, which makes diagnostic suspicion difficult.

We present the case of a man with a history of cancer in complete remission, diagnosed with lymph node tuberculosis, after being admitted to our hospital due to fever, dyspnea, and central chest pain. A Positron Emission Tomography / Computed Axial Tomography with 18F-fluorodexosiglucosa is requested; which showed multiple mediastinal adenopathic conglomerates with intense radiotracer uptake, suggesting ruling out malignancy.

Active lymph node tuberculosis will show increased metabolic activity with Positron Emission Tomography / Computed Tomography with 18F-fluorodexosiglucosa, which could make the differential diagnosis with malignant tumors or other granulomatous diseases difficult, as in the case of our patient. Therefore, it is important to consider lymph node tuberculosis as a differential diagnosis in patients with adenopathies suspected of malignancy.

INTRODUCCIÓN

La tuberculosis es una enfermedad infecciosa, causada por el bacilo *Mycobacterium tuberculosis* y representa una de las 10 principales causas de muerte a nivel mundial (1). Esta puede ser pulmonar o extrapul-

monar (2). La aparición de enfermedad extrapulmonar dependerá de diversos factores como la edad del paciente, morbilidades asociadas, el estado inmunológico del individuo, etc (3). Los síntomas y signos pueden ser inespecíficos y en ocasiones se presenta en pacientes con radiografía de tórax y baciloscopia de esputo negativa, lo que dificulta la sospecha diagnós-

tica (3), por lo que es necesario el uso de técnicas diagnósticas como la técnica multimodalidad Tomografía por Emisión de Positrones/Tomografía Axial Computarizada con ^{18}F -fluorodexosiglucosa (PET/TC con ^{18}F -FDG).

La PET/TC ^{18}F -FDG, es una técnica de imagen molecular que aporta información de carácter morfológico o anatómicos gracias a la componente TC y metabólico o funcional gracias a la PET. La captación de FDG por parte de las células dependerá del incremento de su actividad glucolítica, por lo que estará asociada tanto a procesos inflamatorios como oncológicos.

de baja atenuación (*Figura 1, flecha roja*) e intensa captación de FDG (SUVmax 30,5). También se identificó otra adenopatía supraclavicular izquierda (nivel V) de 17 mm con intensa captación de FDG (SUVmax 34,8), así como algún pequeño ganglio supraclavicular derecho con discreta captación de FDG. Se recomendó descartar malignidad.

Se realizó biopsia con aguja gruesa guiada por ecografía, de la adenopatía supraclavicular izquierda, cuyo análisis anatomopatológico fue linfadenitis granulomatosa necrotizante de micobacterias, con presencia de numerosos bacilos acidorresistentes.

CASO CLÍNICO

Se presenta el caso de un paciente al que se diagnóstica tuberculosis ganglionar, no asociada a infección por el virus de inmunodeficiencia humana (VIH).

Se trata de un varón de 86 años, exfumador, con antecedentes oncológicos (adenocarcinoma de colon, tumor del estroma gastrointestinal y carcinoma urotelial infiltrantes) en remisión completa, que ingresa en nuestro hospital por presentar cuadro clínico de 4 días de evolución caracterizado por fiebre, disnea y dolor centro torácico no relacionado con el esfuerzo ni movimientos respiratorios. La radiografía de tórax mostraba un pequeño aumento de densidad en campo pulmonar superior derecho, ya conocido. Se descartan diferentes entidades patológicas sin llegar al diagnóstico clínico por lo que ante la persistencia de los síntomas, se solicita PET/TC ^{18}F -FDG por fiebre de origen desconocido, que mostró múltiples conglomerados adenopáticos que se extendían hasta la región paratraqueal derecha e izquierda alta, conglomerado subcarinal con diámetro de 5x2,4 cm (*Figura 1, flechas azules*). Estas adenopatías presentaban realce periférico con centro

DISCUSIÓN

La localización más común de la tuberculosis ganglionar es la presencia de adenopatías cervicales (63-77%), pudiendo afectar también a ganglios supraclaviculares, como en el caso de nuestro paciente, así como a ganglios axilares, torácicos y abdominales. La afectación mediastínica suele ir asociada a afectación pulmonar (18-42%) (4), aunque, no es el caso de nuestro paciente en el que se descartó afectación pulmonar. Se indicó tratamiento tuberculostático con posterior mejoría de los síntomas.

La tuberculosis ganglionar activa mostrará aumento de la actividad metabólica con PET/TC ^{18}F -FDG y las lesiones suelen tener densidades heterogéneas, debido a las áreas de necrosis central, lo que podría dificultar el diagnóstico diferencial con tumores malignos u otras enfermedades granulomatosas (5), como en el caso de nuestro paciente. Por lo tanto es importante tener en cuenta la tuberculosis ganglionar como diagnóstico diferencial en pacientes con adenopatías sospechosas de malignidad.

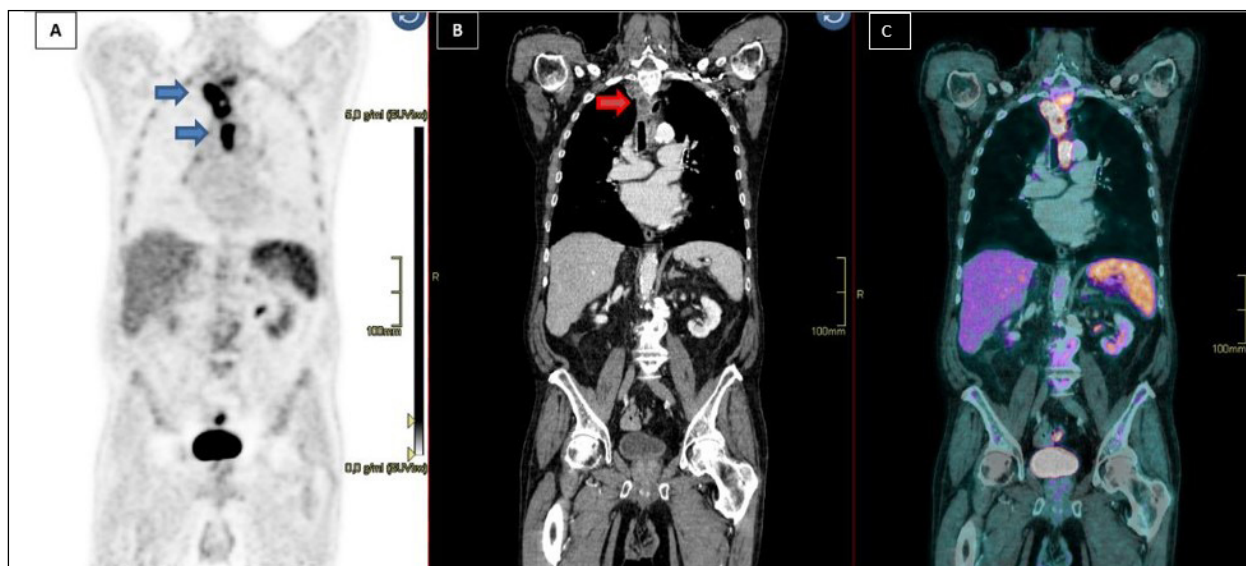


Figura 1. Estudio PET/TC ^{18}F -FDG en plano coronal; (A) Imagen de PET; (B) Imagen de TC (C) Imagen de fusión, en el que se observan conglomerados adenopáticos mediastínicos con intensa captación de ^{18}F -FDG.

BIBLIOGRAFÍA

1. Organización Mundial de la Salud. Global tuberculosis report 2020: executive summary. [Internet]; 2020. [citado 08 Jul 2021]; Disponible en: <https://www.who.int/publications/i/item/9789240013131>
2. Ramírez-Lapausa M, Menéndez-Saldaña A, Noguerado-Asensio A. Tuberculosis extrapulmonar, una revisión. Rev. esp. sanid. pe- nit. [Internet]. 2015 [citado 08 Jul 2021]; 17(1): 3-11. Disponible en: http://scielo.isciii.es/scielo.php?script=sci_arttext&pid=S1575-06202015000100002&lng=es. <https://dx.doi.org/10.4321/S1575-06202015000100002>.
3. Narasimhan P, Wood J, MacIntyre CR, Mathai D. Risk factors for tuberculosis. Pulm Med. [Internet]; 2013. Disponible en: [doi:10.1155/2013/828939](https://doi.org/10.1155/2013/828939)
4. Fisher D, Elwood K. Nonrespiratory tuberculosis. En: Canadian Thoracic Society, Canadian Lung Association, and the Public Health Agency of Canada, editors. Canadian Tuberculosis Standards. 7th Edition. Ottawa: Canadian Thoracic Society. [Internet]; 2014; 7:153-183. Disponible en: https://cts-sct.ca/wp-content/uploads/2018/01/Canadian-Tuberculosis-Standards_7th-edition_Complete.pdf
5. Mao XB, Li N, Huang ZS et al. 18F-FDG PET-CT Diagnosis of Tuberculosis in Celiac Lymph Nodes. Int J Gen Med. [Internet]; 2020;13:1335-1339. Disponible en: <https://doi.org/10.2147/IJGM.S287115>

DECLARACIÓN DE TRANSPARENCIA

Los autores/as de este artículo declaran no tener ningún tipo de conflicto de intereses respecto a lo expuesto en el presente trabajo.

Si desea citar nuestro artículo:

Meneses Navas MK, Romero Fernández P, Cabrera Martín MN, Ortega Candil A, Carreras Delgado JL. Tuberculosis ganglionar en la tomografía por emisión de positrones/tomografía axial computarizada con 18f-fluordexosiglucosa a propósito de un caso. An RANM. 2021;138(02): 183–185. DOI: 10.32440/ar.2021.138.02.cc03
