

RELACIÓN AUDIO-RADIOLÓGICA EN PACIENTES CON OTOSCLEROSIS

AUDIOMETRIC-RADIOLOGIC CORRELATION IN PATIENTS WITH OTOSCLEROSIS

Anca Oprisan¹; Nicolás Albertz¹; Juan Delgado-Moraleda¹; Luisa Londoño-Villa¹; Manuel Mateos-Fernández³; Miguel Mazón¹; Luis Martí-Bonmatí^{1,2}

¹ Servicio de Radiología. Área Clínica de Imagen Médica. Hospital Universitario y Politécnico La Fe. Valencia

² Grupo de Investigación Biomédica en Imagen. Instituto de Investigación Sanitaria La Fe. Valencia

³ Servicio de Otorrinolaringología y Cirugía de Cabeza y Cuello. Hospital Universitario y Politécnico La Fe. Valencia

Palabras clave:

Otosclerosis;
Audiometría;
Tomografía
Computarizada de
hueso temporal.

Keywords:

Otosclerosis;
Audiometry;
Temporal bone
computed
tomography.

Resumen

Objetivo: Evaluar los hallazgos de otosclerosis en la TC de hueso temporal comparado con los resultados del análisis por audiometría pre y postquirúrgica.

Método: Se incluyeron 44 paciente, con un total de 53 oídos, cuyo diagnóstico de otosclerosis fue extraído del informe de cirugía evaluado prequirúrgico mediante una TC hueso temporal y audiometría pre- y postintervención. Se utilizó SPSS Statistics 23.0 para el procesamiento de los datos. Se estableció como afectación fenestral el compromiso de la físsula ante fenestram (grupo 1) y como afectación coclear o retrofenestral el compromiso coclear difuso o parcheado (grupo 2). La audiometría se recogió como el promedio tonal puro de las frecuencias 500, 1000, 2000 y 4000 Hz, y el decalaje (gap) óseo-aéreo, obtenidos antes y después de la cirugía. Se consideró p valor <0.05 como estadísticamente significativo.

Resultados: De los 53 oídos afectados por otosclerosis, 16 oídos (30%) presentaban afectación coclear y 37 (60%) fenestral. El diámetro medio del foco de otosclerosis fue de 2.47 mm, con una desviación estándar de 1.51 y la altura del nicho de la ventana oval fue de 1.55 mm con una desviación estándar de 0.35, sin identificar diferencias estadísticamente significativas entre los dos grupos. Se identificó una relación significativa (correlación lineal de Pearson, p<0.05) entre el diámetro del foco de otosclerosis y los valores audiométricos medidos en dB.

Conclusión: Los hallazgos sugieren la utilidad de la evaluación de la extensión del foco de otosclerosis por TC hueso temporal, dado que a mayor extensión del foco de otosclerosis mayor pérdida auditiva sensorial y con menor recuperación tras la intervención quirúrgica.

Abstract

Objective: To evaluate the findings of otosclerosis in the temporal bone CT compared with the results of the pre and post-surgical audiometry analysis.

Method: 44 patients were included, with a total of 53 ears. The diagnosis of otosclerosis was made by audiometry in conjunction with CT and surgery findings. The post-surgical evaluation was performed with audiometry. SPSS Statistics 23.0 was used for the data processing. The involvement of the físsula ante fenestram (group 1) was considerate fenestral affectation. The diffuse or patched cochlear involvement (group 2) was considerate coclear or retrofenestral involvement. Audiometry was recorded as the pure tonal average of the frequencies 500, 1000, 2000 and 4000 Hz, and the bone-air gap, was obtained before and after surgery. P value <0.05 was considered statistically significant.

Results: Of the 53 ears affected by otosclerosis, 16 ears (30%) had cochlear involvement and 37 (60%) fenestral involvement. The average diameter of the otosclerosis focus was 2.47 mm, with a standard deviation of 1.51 and the height of the oval window niche was 1.55 mm with a standard deviation of 0.35, without identifying statistically significant differences between the two groups. A significant relationship (Pearson's linear correlation, p <0.05) was identified between the diameter of the otosclerosis focus and the audiometric values measured in dB.

Conclusion: The findings of our study show the usefulness of temporal bone CT in the evaluation of the extension of the otosclerosis focus, since a greater extension of the otosclerosis focus is associated with greater sensory hearing loss and with less hearing recovery after the surgical intervention.

Autor para la correspondencia

Anca Oprisan
Servicio de Radiología. Área Clínica de Imagen Médica
Hospital Universitario y Politécnico La Fe. Valencia
C/ Pere Bonfill, 5, 3º piso, puerta 5 · 46008 Valencia
Tlf.: +34 91 159 47 34 | E-Mail: oprisan.anca@gmail.com

INTRODUCCIÓN

La otosclerosis es una osteodistrofia autosómica dominante de la cápsula ótica (1-4). Es una de las causas más frecuentes de hipoacusia en la población adulta (3). También se llama otoespongiosis, ya que se caracteriza por una sustitución del hueso endocranal normal por otro espongiótico vascular que posteriormente tiende a recalcificarse. Según su localización se clasifica en fenestral y retrofenestral/coclear (5,6). Típicamente cursa con hipoacusia conductiva por afectación del ligamento anular que condiciona una fijación de la articulación estapedo-vestibular.

Su diagnóstico se ha basado tradicionalmente en la historia clínica, examen físico y audiometría. La otosclerosis presenta una audiometría típica con hipoacusia de conducción caracterizada por una separación anormal de la vía ósea y la aérea (*gap*) de predominio en los 2.000 kHz (escotadura de Carhartt) (Fig. 1) (7). Otros síntomas atípicos son la hipoacusia neurosensorial, acúfenos y vértigo (8).

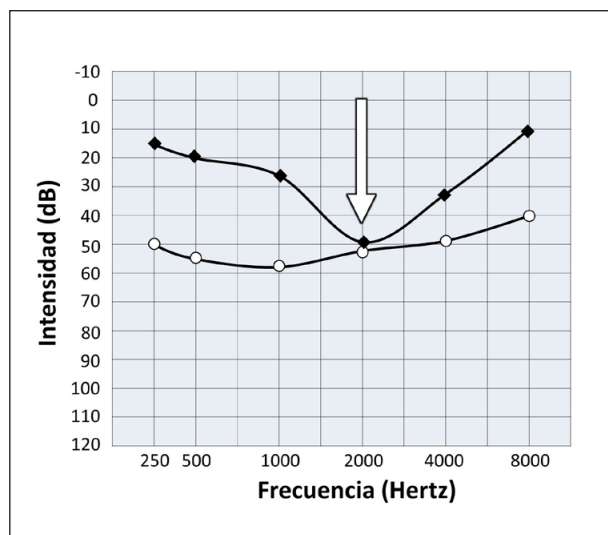


Figura 1. Audiometría de paciente con otosclerosis en la que se observa el *gap* anormal entre la vía ósea y la aérea, escotadura de Carhartt (flecha).

La tomografía computarizada (TC) sin contraste intravenoso es la técnica de imagen de elección para la confirmación del diagnóstico, evaluación de diagnósticos alternativos y valoración anatómica preoperatoria. Permite detectar focos otoescleróticos de hasta 1 mm(1). Se han propuesto diversas clasificaciones de la otosclerosis mediante TC basadas en la extensión de la afectación, la de mayor aceptación es la de Symons/Fanning por su buena concordancia inter e intraobservador (5,6), recomendándose su utilización en los informes radiológicos (Fig. 2) (9).

La correlación de los hallazgos de TC y los resultados audiométricos y quirúrgicos (Fig. 3) presenta una escasa evidencia científica con resultados poco concluyentes (10-12). Nuestro objetivo es correlacionar los hallazgos de TC según la localización

fenestral/retrofenestral y los resultados audiométricos en pacientes con otosclerosis, ya que ambas exploraciones pueden generar una información adicional relevante para predecir el pronóstico y escoger el mejor tratamiento.

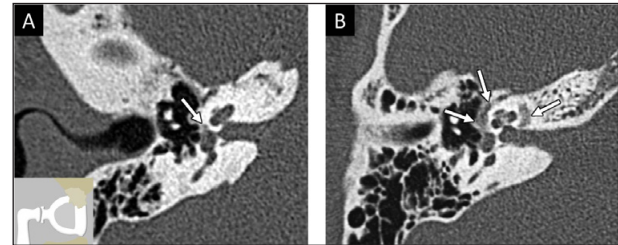


Figura 2. Imagen transversal de TC de hueso temporal derecho (A) en la que se identifica un foco radioluciente en el margen anterior de la ventana oval (flecha) correspondiente a otosclerosis fenestral. Fíjese en el diagrama en el que se representa el foco de otosclerosis afectando la platina, limitando su movilidad. En la imagen transversal de TC de hueso temporal derecho de otro paciente (B) se identifican focos radiolucientes confluentes alrededor de la ventana oval y de la cóclea por otosclerosis fenestral y coclear (flechas).

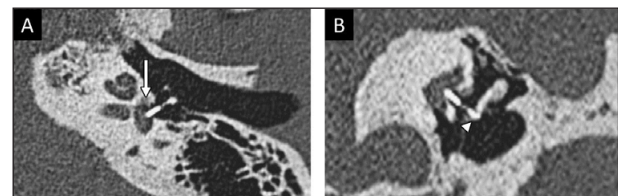


Figura 3. Imagen transversal de TC de hueso temporal y reconstrucción coronal (A y B) de un paciente intervenido de estapedotomía que muestran el foco de otosclerosis fenestral (flecha) y la prótesis estapedial adecuadamente posicionada con correcto engastado con el yunque (punta de flecha).

MATERIALES Y MÉTODOS

Estudio retrospectivo descriptivo y observacional de pacientes con otosclerosis tratados quirúrgicamente (estapedectomía o estapedotomía) durante cuatro años (enero 2014 a diciembre 2017) y con un seguimiento clínico de al menos año y medio.

Los criterios de inclusión fueron pacientes con diagnóstico definitivo de otosclerosis confirmado por cirugía, con una exploración de TC del hueso temporal previa a cualquier intervención quirúrgica, y con pruebas de audiometría antes y tras la cirugía. Esta serie inicial consta de 115 pacientes con 133 oídos afectados. De ellos se excluyeron aquellos casos en los que las pruebas de TC y/o audiometría no estuvieran disponibles en la historia clínica del hospital (71 pacientes, 80 oídos equivalentes al 60%).

Los pacientes y sus datos clínicos se obtuvieron de la base de datos de nuestra institución, previa autorización del Comité de Ética de la Investigación del hospital. De todos los pacientes finalmente reclutados

se recogieron los datos demográficos (edad en el momento de la cirugía, sexo), clínicos (hipoacusia, tinitus) y el informe de TC (tamaño en milímetros del foco de otosclerosis y su localización fenestral o coclear). Se estableció como afectación fenestral el compromiso de la *fissula ante fenestram* (grupo 1) y como afectación coclear o retrofenestral el compromiso coclear difuso o parcheado (grupo 2).

La TC del hueso temporal se obtuvo con un equipo multidetector de 64 canales (Brilliance, Philips, Países Bajos) sin administración de contraste y con una técnica de alta resolución (120 kV, 300 mAs, reconstrucciones multiplanares a 0.67 mm solapadas 0.33 mm).

La audiometría (Interacoustics Affinity 2.0/Equinox 2.0 e Interacoustics Audiotest 340 Model AC 40) se recogió como el promedio tonal puro de las frecuencias 500, 1000, 2000 y 4000 Hz. El decalaje (*gap*) óseo-aéreo se expresa como la diferencia entre el umbral auditivo de la vía aérea y el de la vía ósea para una misma frecuencia, obtenidos antes y después de la cirugía.

Para el análisis estadístico se usaron pruebas paramétricas y no paramétricas según la distribución de los datos, prueba t para muestras independientes (valores audiométricos pre- y postquirúrgicos cuantificados en dB de los dos grupos de otosclerosis) y correlación lineal de Pearson (valores del diámetro máximo del foco de otosclerosis medido en milímetros, el *gap* pre- y postquirúrgico cuantificados en dB de los dos grupos de otosclerosis; SPSS Statistics 23.0, España). Se consideró significativa un p valor <0.05.

RESULTADOS

Del total de 133 oídos evaluados, el número de afectados fue de 53, incluyendo finalmente 44 pacientes, de los cuales 9 tenían afectación bilateral y 35 unilateral (Fig. 4). La media de edad de los sujetos fue de 51 años (desviación estándar de 9 años, rango desde los 34 hasta los 70 años, distribución normal).

En las imágenes de TC, 16 oídos (30%) presentaban afectación coclear y 37 (60%) fenestral (Fig. 5). La altura del nicho de la ventana oval fue de 1.55 mm con una desviación estándar de 0.35, medida en el plano transversal. El diámetro medio del foco de otosclerosis fue de 2.47 mm, con una desviación estándar de 1.51, sin identificar diferencias estadísticamente significativas entre los dos grupos.

El promedio tonal puro de la vía ósea prequirúrgica de los dos grupos se obtuvo un resultado estadísticamente significativo ($p < 0.03$), demostrando que la afectación fenestral tiene una menor pérdida audiométrica prequirúrgica que la afectación coclear (Fig. 6). No se observaron diferencias estadísticamente significativas entre el promedio tonal puro de la vía ósea de los grupos tras la intervención (Fig. 7). El promedio tonal puro de la vía aérea y *gap* pre- y posquirúrgico entre los dos grupos no mostraron diferencias estadísticamente significativas ($p > 0.05$).

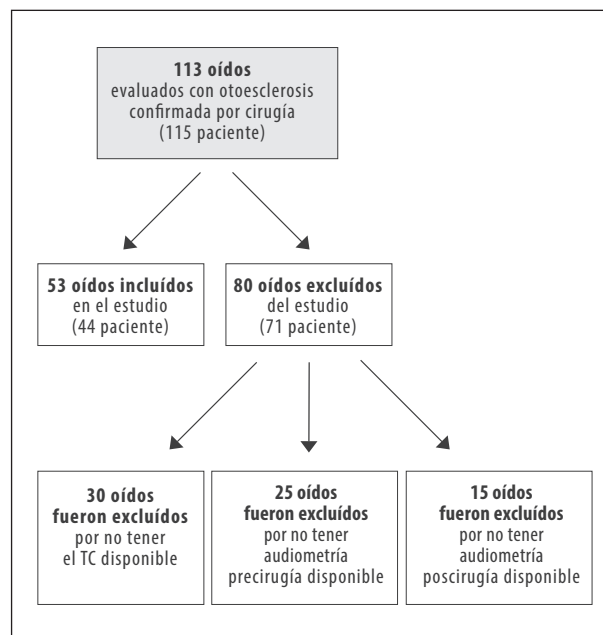


Figura 4. Diagrama de flujo con los pacientes evaluados con el diagnóstico de otosclerosis confirmado por cirugía

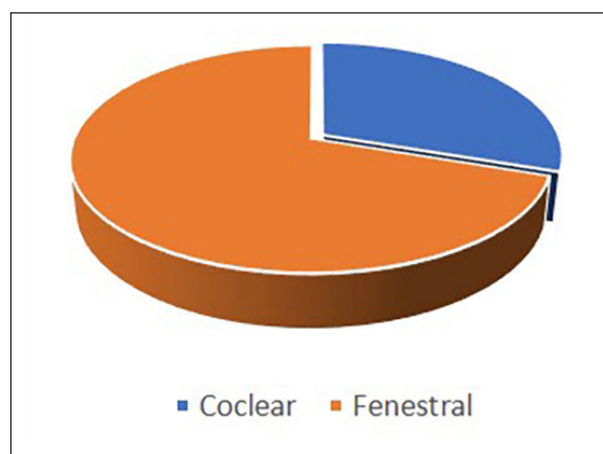


Figura 5. Distribución de la otosclerosis por localización en TC de hueso temporal.

Se identificó una relación significativa (correlación lineal de Pearson, $p < 0.05$) entre el diámetro del foco de otosclerosis y los valores audiométricos medidos en dB. Se encontró una débil correlación ($r < 0.7$) entre la afectación ósea y los valores audiométricos, no significativa. La correlación lineal de Pearson entre la altura del nicho de la ventana oval y los valores de audiometría medidos en dB, muestra una correlación débil ($r < 0.7$), no siendo significativa.

DISCUSIÓN

En este trabajo se demuestra la relación positiva entre los hallazgos de la TC y los niveles audiométricos preoperatorios de la otosclerosis, considerando así la

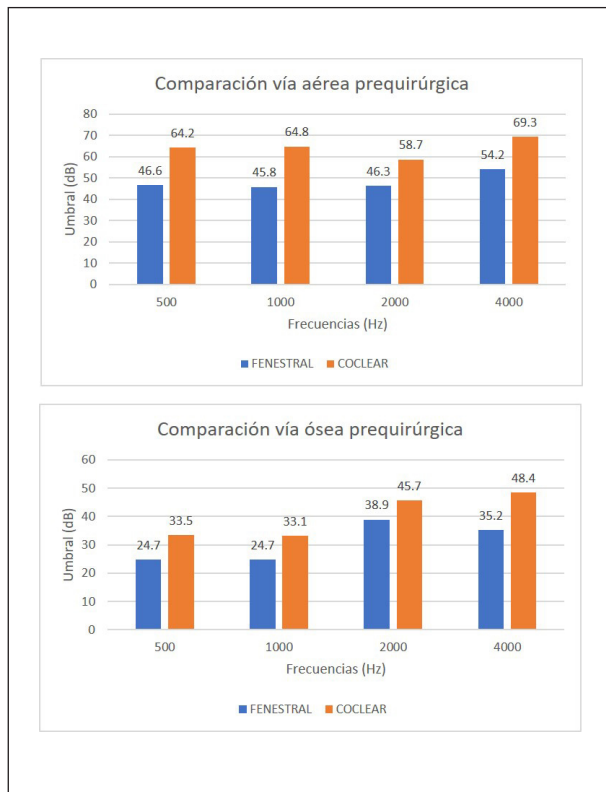


Figura 6. Comparación preoperatoria del umbral auditivo en la vía aérea y ósea con afectación coclear y fenestral en las principales frecuencias.

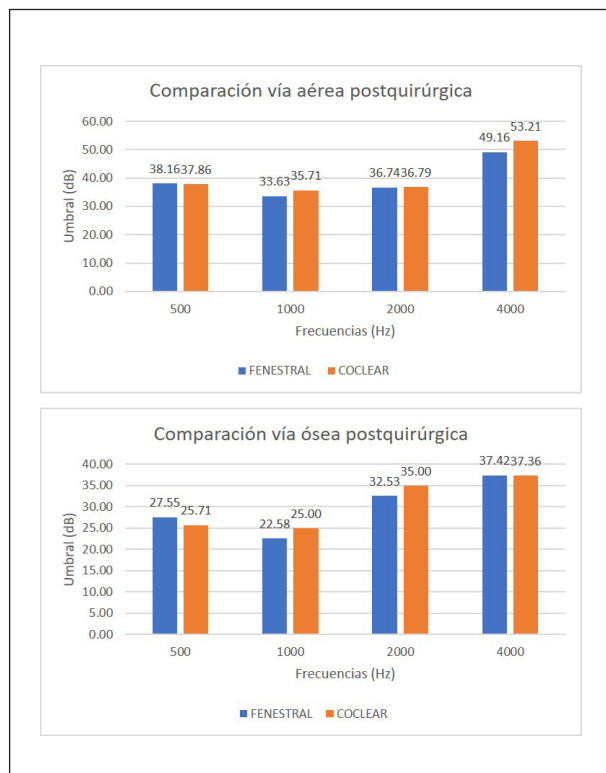


Figura 7. Comparación postoperatoria del umbral auditivo en la vía aérea y ósea con afectación coclear y fenestral en las principales frecuencias.

TC y la audiometría como herramientas complementarias útiles para estimar la extensión de la otosclerosis, ya que a mayor extensión ósea los pacientes presentan mayor pérdida auditiva y menor recuperación tras la intervención (8).

Publicaciones previas han demostrado que hallazgos por TC tienen correlación con los resultados postoperatorios, encontrando una relación estadísticamente significativa entre la extensión de la otosclerosis y la mejoría de los umbrales auditivos después de la operación.

Hueb et al. demostraron una correlación positiva en 37 oídos con otosclerosis de las dimensiones de las lesiones, la actividad y el grado de afectación coclear en comparación con la transmisión ósea(13). De otro lado, Schuknecht and Barber estudiaron 48 oídos con otosclerosis clínica y no observaron ninguna asociación entre los umbrales de conducción ósea y el tamaño de la lesión, la actividad de la lesión, la afectación coclear o de la ventana redonda(14).

En el estudio de Shin et al. donde se analizaron 437 TC, los pacientes con otosclerosis extensa, presentaron un umbral de conducción aérea y ósea postoperatorio alto, con una menor mejoría en comparación con el grupo de pacientes con otosclerosis localizada (8). Por otra parte, otros autores han demostrado en una serie de 200 pacientes operados que el grupo con otosclerosis extensa o con umbrales preoperatorios elevados de conducción aérea y ósea tienen una menor probabilidad de mejorar estos niveles en comparación con los pacientes con otosclerosis radiológicamente localizada (15). Por lo tanto, es importante informar al paciente, antes de cualquier procedimiento quirúrgico, sobre la efectividad relativa de la cirugía en caso de otosclerosis extensa.

Finalmente, la TC de hueso temporal es útil en diagnóstico de otosclerosis, y, además, permite detectar variantes anatómicas fundamentales para el cirujano de cara a la intervención quirúrgica. (16)

CONCLUSIONES

En nuestro estudio se logró demostrar que existe un mayor grado de pérdida auditiva cuando la otosclerosis presenta una mayor extensión ósea, especialmente cuando existe afectación coclear.

La permeabilidad de la ventana oval representa un factor importante en el éxito del tratamiento quirúrgico, pero no se ha podido establecer una relación entre la altura de la misma y los valores de audiometría obtenidos pre- y postintervención. La falta de relación puede ser atribuible al número limitado de pacientes incluidos en el presente estudio y a que no se ha valorado el tipo de cirugía realizada.

La realización de un estudio prospectivo multicéntrico con un mayor número de pacientes podría establecer con más precisión la relación de los hallazgos por TC y audiometría.

BIBLIOGRAFÍA

1. Purohit B, R Op de Beeck K. Imaging in otosclerosis: A pictorial review. *Insights Imaging* 2014; 5(2): 245-252.
2. Batson L, Rizzolo D. Otosclerosis: An update on diagnosis and treatment. *JAAPA* 2017; 30(2): 17-22.
3. Yamashita K, Hiwatashi A, Togao O, et al. Additive value of "otosclerosis-weighted" images for the CT diagnosis of fenestral otosclerosis. *Acta Radiol* 2017; 58(10): 1215-1221.
4. Gredilla Molinero J, Mancheño Losa M, Santamaría Guinea N, et al. Update on the imaging diagnosis of otosclerosis. *Radiología* 2016; 58(4): 246-256.
5. Lee TC, Aviv RI, Chen JM, et al. CT Grading of otosclerosis. *Am J Neuroradiol* 2009; 30(7): 1435-1439.
6. Marshall AH, Fanning N, Symons S, et al. Cochlear implantation in cochlear otosclerosis. *Laryngoscope* 2005; 115(10): 1728-1733.
7. Stott C, Arteaga P, Moyano L. What do we know about otosclerosis?: Anatomic-pathological aspects. *Rev Otorrinolaringol Cir Cabeza Cuello* 2005; 65: 179-186.
8. Shin YJ, Fraysse B, Deguine O, et al. Sensorineural hearing loss and otosclerosis: a clinical and radiologic survey of 437 cases. *Acta Otolaryngol* 2001; 121(2): 200-204.
9. Casas JS, Rodríguez D, Miranda G, et al. Otosclerosis: Revisión de aspectos etiopatogénicos, clínico-demográficos e imagenológicos. *Rev Chil Radiol* 2016; 22(3): 108-113.
10. Dudau C, Salim F, Jiang D, et al. Diagnostic efficacy and therapeutic impact of computed tomography in the evaluation of clinically suspected otosclerosis. *Eur Radiol* 2017; 27(3): 1195-1201.
11. Min JY, Chung WH, Lee WY, et al. Otosclerosis: Incidence of positive findings on temporal bone computed tomography (TBCT) and audiometric correlation in Korean patients. *Auris Nasus Larynx* 2010; 37(1): 23-28.
12. Kiyomizu K, Tono T, Yang D, et al. Correlation of CT analysis and audiometry in Japanese otosclerosis. *Auris Nasus Larynx* 2004; 31(2): 125-129.
13. Hueb MM, Goycoolea MV, Paparella MM, et al. Otosclerosis: The University of Minnesota Temporal Bone Collection. *Otolaryngol Neck Surg* 1991; 105(3): 396-405.
14. Schuknecht HF, Barber W. Histologic variants in otosclerosis. *Laryngoscope* 198; 95(11): 1307-1317.
15. Marx M, Lagleyre S, Escudé B, et al. Correlations between CT scan findings and hearing thresholds in otosclerosis. *Acta Otolaryngol* 2011; 131(4): 351-357.
16. Khamassi K, Mahfoudhi M, Mbarek H, et al. Otosclerosis: Contribution of Computed Tomography and Radio-Anatomical Correlations. *Open J Clin Diag* 2015; 05(02): 74-80.

FINANCIACIÓN

La presente investigación no ha recibido ayudas específicas provenientes de agencias del sector público, sector comercial o entidades sin ánimo de lucro.

DECLARACIÓN DE TRANSPARENCIA

El autor/a de este artículo declara no tener ningún tipo de conflicto de intereses respecto a lo expuesto en la presente revisión.

Si desea citar nuestro artículo:

Oprisan A.

Relación audio-radiológica en pacientes con otosclerosis

ANALES RANM [Internet]. Real Academia Nacional de Medicina de España;

An RANM · Año 2020 · número 137 (01) · páginas 60-64

DOI: 10.32440/ar.2020.137.01.rev07
